

## 科学研究費助成事業 研究成果報告書

平成 30 年 6 月 20 日現在

機関番号：12102

研究種目：研究活動スタート支援

研究期間：2016～2017

課題番号：16H06663

研究課題名(和文)ロリクリン欠損が末梢免疫に与える影響

研究課題名(英文)The effect of loricrin absence on peripheral immune system

研究代表者

石塚 洋典 (ISHITSUKA, YOSUKE)

筑波大学・医学医療系・講師

研究者番号：50778628

交付決定額(研究期間全体)：(直接経費) 2,100,000円

研究成果の概要(和文)：角層の主要な蛋白質であるロリクリンを欠損するマウスでは、透過性亢進によって化学物質塗布による皮膚炎の悪化が予想された。予想通り、アレルギーの表現型を呈しやすいBALB/c背景では、アトピー性皮膚炎様あるいは尋常性乾癬といった代表的な皮膚炎の悪化に関連する所見が得られた一方で、c57BL/6あるいはFvB背景では、一次刺激性皮膚炎、ハプテン誘発性の皮膚炎といった代表的な皮膚炎モデルでは炎症が反対に抑制され、その抑制は表皮ランゲルハンス細胞の欠損によって一部解除された。本研究は、表皮組織状態に依存して免疫反応(エフェクター機能)が制御されていることを示す、画期的な結果である。

研究成果の概要(英文)：Mice deficient in loricrin (a major stratum corneum protein) were used for experiments. On atopic BALB/c background, the mice developed enhanced inflammatory phenotypes in experimental models of atopic dermatitis or psoriasis. However, on c57BL/6 or FvB backgrounds, they developed attenuated inflammation in the setting of classic hapten-induced contact hypersensitivity. These results suggest that the loss of the major stratum corneum protein not only affect physical permeability of the epidermis through reduced mechanical stability, but also may affect the regulation of peripheral immune system through the interaction between keratinocytes and dendritic cells (Langerhans cells).

研究分野：皮膚バリア、アレルギー

キーワード：角化と末梢免疫 アレルギー 乾癬 アトピー性皮膚炎 樹状細胞

1. 研究開始当初の背景

皮膚の機能的バリアを形成する角層の形成は、構成蛋白がトランスグルタミナーゼによって架橋された構造である周辺帯 (Cornified Cell Envelope, CE) に大きく依存する。CE の主要蛋白であるロリクリン (Loricrin, LOR) は、CE 形成の最終過程で架橋される蛋白であり、ケラチンやフィラグリン (Filaggrin, FLG) 等の他の角層蛋白を共有結合で共に結びつける、アダプター分子のような役割を果たし、角質細胞の堅牢性や弾性に寄与している。

GWAS 等による網羅的遺伝子解析や、LOR や FLG を含む、角層の主要蛋白の遺伝子群である Epidermal Differentiation Complex, EDC が、アトピー性皮膚炎 (AD) や乾癬の感受性遺伝子座であることから、LOR はこれらの疾患の発症に大きく関わることが予想された。実際に、Lor を欠損する (LKO) マウスは、表皮の機械的脆弱性ととも、高分子抗原に感作されやすかった。

一方で、マウスモデルから見た場合、IL-33 や TSLP 等の表皮の組織損傷由来のサイトカインの過発現そのものがアトピー性皮膚炎様の表現型を示したことや、多くの角層蛋白欠損マウスにおいて透過性バリアそのものは修復されてしまうことから、外来抗原に依存しない、内因性の免疫制御機構の存在を考え、AD や乾癬の病態との関わりを明らかにしようとして着想した。

この発想は、皮膚バリアの透過性亢進による外来抗原の侵入ではなく、組織状態に依存して免疫反応 (エフェクター機能) が制御されていることを示す、画期的なものである。

2. 研究の目的

A. 尋常性乾癬では、表皮の角化は、サイトカイン異常を伴う強度の炎症によって LOR や FLG の発現が著しく低下している。遺伝的にも、古くから EDC 領域は乾癬の疾患感受性部位とされている。しかしながら、これを示す前臨床研究は今の所存在しない。研究 A は、LOR の欠損が尋常性乾癬の発症に与える影響を検討することを目的とする。

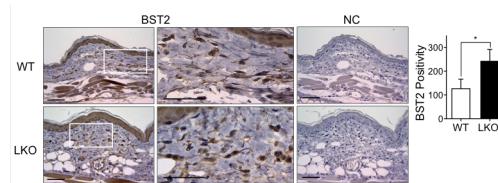
B. 表皮細胞は 95%以上が角化細胞である。免疫監視には樹状細胞であるランゲルハンス細胞 (LC) が、ストレス監視にはリンパ球である  $\gamma\delta$  T 細胞 (DETC) が重要であることが、マウスモデルによる知見から明らかにされている。表皮 LC を欠く Lg-DTA マウス、DETC を欠く TCRDKO マウスを用いて、表皮角化細胞の変容が、他の表皮細胞とのクロストークを介して末梢免疫に与える影響を検討することを目的とした。

3. 研究の方法

- A. トール様受容体 7 番アゴニストであるイミキモド (IMQ) 外用誘発による乾癬様皮疹モデルを用いる。剃毛した 8-10 週齢の BALB/c 系統の LKO マウスと野生型 (WT) コントロールに 60mg/日の IMQ を 5 日間連日塗布し、背部皮膚の性状および、マイクロメーターによる耳介皮膚の腫脹、定量 PCR による mRNA 発現量を評価した。
- B. ハプテン誘発接触過敏反応 (CHS) を用いた。剃毛したマウス腹部皮膚に 0.5%DNFB を塗布 (day1, 2) し、0.3% を耳介に塗布し、腫脹をマイクロメーターで評価した。8-10 週齢の c57BL/6 系統の LKO マウス、LKO-LgDTA マウスと WT コントロールマウスを用いた。

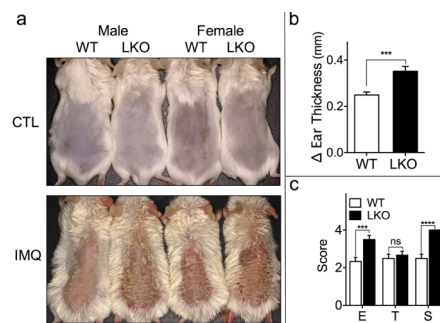
4. 研究成果

- A. 形質細胞様樹状細胞増加に伴う IMQ 誘発性乾癬様皮疹の悪化



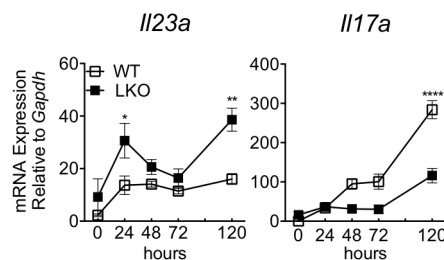
【図 1】

FvB 系統の LKO マウス。形質細胞様樹状細胞マーカーである BST2 の組織染色。恒常状態で陽性細胞が増加している。



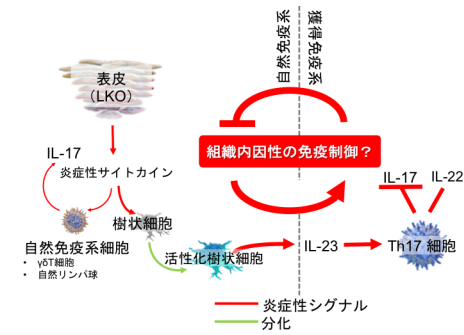
【図 2】

IMQ 塗布後の耳介皮膚腫脹と皮膚炎スコア (E:紅斑、T:皮膚厚、S:鱗屑) の有意な上昇。



【図 3】

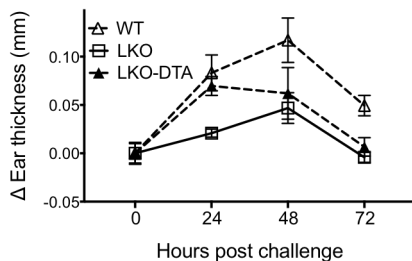
耳介皮膚における継時的なサイトカイン発現パターン。IL23a と IL17a の乖離が見られる (塗布後 120 時間)。



【図 4】

LKO マウスにおける皮膚炎増強に予想されるメカニズム。樹状細胞（組織）レベルでの炎症反応抑制機構の存在が伺われる。

B. LKO における CHS の抑制の一部に LC が関与



【図 5】

CHS は LKO マウスで低下しており、LC の欠損 (Lg-DTA) によって、一部抑制が解除され、24 時間後に顕著であった。

#### 5. 主な発表論文等

(研究代表者、研究分担者及び連携研究者には下線)

[雑誌論文] (計 19 件)

- Oya K, Watanabe R, Inoue S, Obara N, Kiyoki Y, Sakata-Yanagimoto M, Chiba S, Saito C, Matsumura Y, Nakamura Y, Ishitsuka Y, Maruyama H, Okiyama N, Fujisawa Y, Fujimoto M. Bullous pemphigoid accompanied by IgA nephropathy and atypical haemolytic uraemic syndrome. *Eur J Dermatol.* 2018  
doi: 10.2340/00015555-2955
- Iwamoto K, Fujisawa Y, Ishitsuka Y, Maruyama H, Nakamura Y, Okiyama N, Watanabe R, Fujimoto M. A case of cutaneous angiosarcoma successfully treated with eribulin. *Eur J Dermatol.* 2018  
doi: 10.1684/ejd.2018.3278.
- Ogawa T, Ishitsuka Y, Fujisawa Y, Maruyama H, Nakamura Y, Tanaka R, Taguchi S, Fujimoto M. Bilateral metachronous cutaneous apocrine carcinoma with reduced PTEN expression. *Eur J Dermatol.* 2018 Apr 5  
doi: 10.1684/ejd.2018.3292
- Saito A, Okiyama N, Kubota N, Nakamura Y, Fujisawa Y, Watanabe R, Ishitsuka Y, Bleackley RC, Fujimoto M. Blockade of granzyme B remarkably improves mucocutaneous diseases with keratinocyte death in interface dermatitis. *J Invest Dermatol.* 2018: S0022-202X(18)31742-1.  
doi: d10.1016/j.jid.2018.03.1507
- Nakamura Y, Takamuki R, Fujisawa Y, Okiyama N, Watanabe R, Ishitsuka Y, Maruyama H, Ishii Y, Fujimoto M. Congenital peristernal dermal sinus: A case report and published work review. *J Dermatol.* 2018: 1346-8138.  
doi: 10.1111/1346-8138.14299
- Fujisawa Y, Yoshino K, Fujimura T, Nakamura Y, Okiyama N, Ishitsuka Y, Watanabe R, Fujimoto M. Cutaneous Angiosarcoma: The Possibility of New Treatment Options Especially for Patients with Large Primary Tumor. *Front Oncol.* 2018: 46.  
doi: 10.3389/fonc.2018.00046
- Ogawa T, Ishitsuka Y, Inoue S, Fujisawa Y, Fujimoto M. Neurofibromatosis type 1-associated serious haemorrhagic events successfully treated with steroid pulse therapy. *Eur J Dermatol.* 2018 Mar.  
doi: 10.1684/ejd.2018.3265
- Oya K, Nakamura Y, Fujisawa Y, Okiyama N, Watanabe R, Ishitsuka Y, Maruyama H, Ishii Y, Fujimoto M. Tufted angioma of the finger: A case of an uncommon location with unique dermoscopic features. *J Dermatol.* 2018 Mar.  
doi: 10.1111/1346-8138.14279
- Nakamura Y, Sasaki K, Fujisawa Y, Okiyama N, Watanabe R, Ishitsuka Y, Maruyama H, Ishii Y, Fujimoto M. Unusual association between digital mucous cyst and acquired unguis fibrokeratoma: A case report. *J Dermatol.* 2018 Feb.  
doi: 10.1111/1346-8138.14275
- Nakamura Y, Fujisawa Y, Okiyama N,

- Watanabe R, Tanaka R, Ishitsuka Y, Fujimoto M, Tahara H. Reply: Lymph stasis promotes tumor growth. *J Dermatol Sci.* 2018; S0923-1811(18)30105-1.  
doi: 10.1016/j.jdermsci.2018.02.011
11. Oya K, Nakamura Y, Fujisawa Y, Endo R, Tanaka R, Ishitsuka Y, Maruyama H, Watanabe R, Okiyama N, Fujimoto M. Third-line pembrolizumab-induced immune-related interstitial pneumonitis after ipilimumab and nivolumab failure. *Eur J Dermatol.* 2018; 28:129-130.  
doi: 10.1684/ejd.2017.3192
  12. Ishitsuka Y. The formation of skin barrier and defective barrier-associated skin diseases. *Nihon Rinsho Meneki Gakkai Kaishi.* 2017;40(6):416-427.  
doi: 10.2177/jsci.40.416
  13. Nakamura Y, Fujisawa Y, Okiyama N, Watanabe R, Tanaka R, Ishitsuka Y, Tahara H, Fujimoto M. Surgical damage to the lymphatic system promotes tumor growth via impaired adaptive immune response. *J Dermatol Sci.* 2018; 90:46-51.  
doi: 10.1016/j.jdermsci.2017.12.016
  14. Ogawa T, Ishitsuka Y, Koguchi-Yoshioka H, Tanaka R, Fujisawa Y, Ishii A, Tamaoka A, Fujimoto M. Polymyositis induced by PD-1 blockade in a patient in hepatitis B remission. *J Neurol Sci.* 2017; 381: 22-24.  
doi: 10.1016/j.jns.2017.08.014
  15. Iwamoto K, Ishitsuka Y, Tanaka R, Sekine I, Fujimoto M. Azathioprine combination therapy for steroid-refractory hepatic immune system-related adverse events. *Eur J Dermatol.* 2017; 27: 301-303.  
doi: 10.1684/ejd.2017.2973
  16. Tanaka R, Okiyama N, Okune M, Ishitsuka Y, Watanabe R, Furuta J, Ohtsuka M, Otsuka A, Maruyama H, Fujisawa Y, Fujimoto M. Serum level of interleukin-6 is increased in nivolumab-associated psoriasisform dermatitis and tumor necrosis factor- $\alpha$  is a biomarker of nivolumab reactivity. *J Dermatol Sci.* 2017; 86:71-73.  
doi: 10.1016/j.jdermsci.2016.12.019
  17. Fujimoto M, Watanabe R, Ishitsuka Y, Okiyama N. Recent advances in dermatomyositis-specific autoantibodies. *Curr Opin Rheumatol.* 2016; 28: 636-44.  
doi: 10.1097/BOR.0000000000000329
  18. Rice RH, Durbin-Johnson BP, Ishitsuka Y, Salemi M, Phinney BS, Rocke DM, Roop DR. Proteomic Analysis of Loricrin Knockout Mouse Epidermis. *J Proteome Res.* 2016; 15: 2560-6.  
doi: 10.1021/acs.jproteome.6b00108
  19. Ishitsuka Y, Huebner AJ, Rice RH, Koch PJ, Speransky VV, Steven AC, Roop DR. Lce1 Family Members Are Nrf2-Target Genes that Are Induced to Compensate for the Loss of Loricrin. *J Invest Dermatol.* 2016; 136:1656-63.  
doi: 10.1016/j.jid.2016.04.022
- [学会発表] (計 5 件)
1. Ishitsuka Y, Bevers S, Rice RH, Box N, Roop DR. Filaggrin abundance cannot compensate the loss of loricrin in UVB photoprotectoin. The 41st Annual Meeting of The Japanese Society for Investigative Dermatology. Sendai, Japan
  2. Ishitsuka Y, Roop DR, Ogawa T, Okiyama N, Fujisawa Y, Fujimoto M. The consequence of the loss of a major cornified envelope protein in a mouse model of psoriasis. Society for Investigative Dermatology Annual Meeting – Portland, OR 2017 Apr
  3. Ishitsuka Y, Roop DR, Ogawa T, Okiyama N, Fujisawa Y, Fujimoto M. The consequence of the loss of a major cornified envelope protein in a mouse model of psoriasis. Society for Investigative Dermatology Annual Meeting – Portland, OR 2017 Apr
  4. Ishitsuka Y, Ogawa T, Nakamura Y, Watanabe R, Okiyama N, Fujisawa Y, Fujimoto M. Loss of loricrin exacerbates psoriasis-like skin inflammation through altered dendritic cell homeostasis. 47th Annual Meeting of the European Society of Dermatological Research 2017, Salzburg, Austria
  5. Ishitsuka Y, Roop DR, Ogawa T, Fujimoto M. Loss of loricrin exacerbates psoriasis-like skin

inflammation through altered  
dendritic cell homeostasis  
Montagna Symposium on the Biology of  
Skin Stevenson, OR 2017

6. 研究組織

(1) 研究代表者

石塚 洋典 (ISHITSUKA, Yousuke)

筑波大学・医学医療系・講師

研究者番号：50778628