筑　波　大　学

博 士 （ 医 学 ） 学 位 論 文

大心静脈遠位交通枝内のマッピングによる
心室性不整脈の正確な起源の同定

２０１８

筑波大学大学院博士課程人間総合科学研究科

小松　雄樹

目次

第1章．研究背景.....5

1.1. 特発性心室頻拍に対するカテーテルアブレーション.....5

1.2. 左室頂上部（left ventricular summit [LV summit]）起源の心室不整脈.....5

1.3. 左室頂上部起源の心室不整脈アブレーションに関する先行研究.....6

1.4. 大心静脈遠位交通枝.....8

第2章．研究の目的.....10

第3章．倫理的配慮.....11

第4章．研究方法.....12

4.1. 研究対象症例.....12

4.2. Summit-CV近傍起源の不整脈の診断.....12

4.3. 心臓電気生理検査.....13

4.4. 高周波カテーテルアブレーションの方法.....13

4.5. 12誘導心電図解析.....14

4.6. 統計解析.....15

第5章．研究結果.....16

5.1. マッピングとアブレーションの結果.....16

5.2. Summit-CV群の12誘導心電図の特徴.....17

5.3. Summit-CV群におけるアブレーション術中成功例と不成功例の比較.....17

5.4. フォローアップ結果.....18

第6章．考察.....19

6.1. Summit-CV近傍起源の心室不整脈の診断.....19

6.2. Summit-CV起源の心室不整脈の心電図特徴.....20
6.3. Summit-CV起源の心室不整脈のカテーテルアブレーション.....21
6.4. 左室頂上部起源の心室不整脈に対するアブレーション以外の治療法.....22
6.5. 研究の限界.....23
第7章．結語.....24
引用文献.....25
表.....29
図.....33
謝辞.....42
参考論文.....43

第1章 研究背景

1.1. 特発性心室頻拍に対するカテーテルアブレーション

器質的心疾患を有さない患者に認められる心室不整脈は特発性心室不整脈 (idiopathic ventricular arrhythmias) と呼ばれる。多くの特発性心室不整脈の発症メカニズムは、自動能亢進や撃発活動による巣状興奮であるが、一部リエントリーをメカニズムとするものも存在する。特発性心室不整脈の好発部位は右室および左室流出路であり、異常自動能あるいは撃発活動による巣状興奮を機序とするものが多い。特発性心室不整脈の根治療法としてカテーテルアブレーションは広く普及している（1,2）。至適アブレーション部位に関しては、心室不整脈中に体表面QRS onsetよりも先行する局所心室電位が得られる部位で、またアブレーションカテーテルからペーシングを行った際の体表面12誘導心電図波形が一致する部位である。治療対象の心室不整脈の12誘導心電図波形から不整脈起源を想定した上で、詳細なマッピングが必須である。右室および左室流出路、His束近傍、乳頭筋などを起源とする心室不整脈に対するカテーテルアブレーションの方法や、その治療成績についてはこれまでに既に多くの報告があり、高い確率で抑制することが可能である（3-9）。

1.2. 左室頂上部 (left ventricular summit) 起源の心室不整脈

左室頂上部（left ventricular summit）も特発性心室不整脈の起源として知られている。左室頂上部とは、その名称のとおり解剖学的に左室の最も高位に位置する心外膜側の領域である。McAlpineによる定義では、左室頂上部とは、解剖学的に冠動脈左前下行枝、左回旋枝、大心静脈に挟まれた左室心外膜側の領

域とされている（10）（図1）。左室頂上部を起源とする心室不整脈に対するアブレーションについても過去に報告されているが、その成功率は他の部位の特発性心室不整脈に比べてあまり高くない（11,12）。その理由として、不整脈の起源が心外膜側心筋にあるため心内膜側からカテーテルが到達困難であること、心外膜側にアプローチしても冠動静脈損傷のリスクや心外膜側脂肪の存在のため有効な心外膜側からのアブレーションが困難であることが考えられる。したがって、左室頂上部の対側の心内膜側あるいは大動脈冠尖からのアブレーションを必要とする。しかし、左室頂上部は従来のカテーテルではマッピングが困難な"inaccessible area"とされるため、左室頂上部内で不整脈起源を正確に同定することができず、心内膜側から標的となる至適アブレーション部位を判断するための指標がないことが問題である。正確な起源を同定できないことは、左室頂上部起源の不整脈のアブレーションに難渋する重大な理由の一つと考えられる。

1.3. 左室頂上部起源の心室不整脈アブレーションに関する先行研究

Yamadaらは、左室頂上部起源の心室不整脈に対するアブレーションを施行した27症例を解析した（12）。左室頂上部を大心静脈の走行によりsuperior areaとinferior areaに分類し、特に左室頂上部のsuperior areaはカテーテルを挿入困難な領域であると述べられている。27症例中、18症例は大心静脈内や心外膜側からのアブレーションで不整脈が消失した。5症例は大心静脈内では抵抗が高く通電できず、残りの4症例はアブレーションカテーテルが挿入困難なsuperior areaに不整脈起源があると考えられ、アブレーションは施行されなかった。McAlpineによる左室頂上部の定義は、冠動脈左前下行枝、左回旋枝、大心静脈に挟まれた左室心外膜側の領域とされているが（10）、Yamadaらの報告では大心静脈よりも心尖部側を含む広義の左室頂上部を対象とした報告である。大心静脈より

も心尖部側は心外膜アプローチで心外膜側からのアブレーションが可能である。しかし、大心静脈よりも基部側のsuperior areaは、McAlpineにより定義された左室頂上部に一致するが、superior area起源の不整脈は全例アブレーション不成功に終わっている。

Yamadaらは他の論文で、左室頂上部起源の心室不整脈に対するアブレーションを施行した45症例を解析し、左室頂上部の中でも大心静脈よりも基部側のsuperior areaを起源とする場合のアブレーション成功率は48%で、アブレーション成功部位は大心静脈内、左室流出路、左冠尖であったと報告している（13）。しかし一般的に左室頂上部を起源とする心室不整脈を治療するためには、一つの部位のみの通電で不整脈を消失させることは困難であるため、成功通電部位を断定することは難しい。また、大心静脈の基部側の左室頂上部起源の12誘導心電図の特徴として、左脚ブロック、QRS幅≤175 ms、胸部誘導の移行帯≥V1誘導、maximum deflection index≥0.55が挙げられ、これらの点で大心静脈の心尖部側の左室頂上部起源（広義の左室頂上部）の心室不整脈と鑑別することができると述べられている。

Nagashimaらは、大心静脈内に最早期興奮部位を認めた心室不整脈患者30症例のアブレーション結果を報告した（14）。大心静脈内でアブレーションを施行された15症例のうち、アブレーションに成功した症例は8症例であった。大心静脈以外の部位からアブレーションを施行された19症例のうち、アブレーションに成功したのは5症例のみであった。最終的にアブレーション成功率は53%であった。大心静脈以外の部位からアブレーションに成功する予測因子として、不整脈中の大心静脈とアブレーション部位との局所電位の先行度の差が7 ms以内であること、不整脈の12誘導心電図波形でI誘導にr波を認めることであると述べられている。

Santangeliらは、心内膜側の複数箇所からのアブレーション、あるいは冠静脈内のアブレーションを施行されたが消失しなかった左室頂上部起源の心室不整脈に対して、心外膜側アプローチでアブレーションを施行した23症例を報告した（11）。23症例中、心外膜側アプローチからの心外膜側アブレーションにより不整脈の消失が得られたのは5症例（22%）のみであった。18症例（78%）ではアブレーション部位が冠動脈の近傍であるため通電できない、あるいは通電できても心外膜に存在する脂肪の影響で効果的な通電ができないといった理由で、アブレーションが不成功に終わった。

以上、左室頂上部起源の心室不整脈に対するアブレーションに関する報告の主要なものを挙げたが、アブレーションの成功率は十分高いとは言えず、不整脈を抑制するためには心内膜側あるいは大心静脈内からのアブレーションを繰り返し行う必要がある。そして心内膜側からの至適アブレーション部位を判断する明確な記述は少ない。Nagashimaらの報告では、大心静脈の最早期興奮部位を指標にしてアブレーションが施行されているが、大心静脈近傍が真の不整脈起源ではないことが多い。したがって、従来の方法ではマッピングされなかった左室頂上部内に不整脈起源が存在する場合に、それを同定できずに心内膜側からアブレーションされていたと思われる。

1.4. 大心静脈遠位交通枝

McAlpineの解剖書に記載されている大心静脈遠位交通枝（communicating vein; CV）は、大心静脈遠位から分岐し、大心静脈と小心静脈の間を繋ぐ枝である（10）。CVは非常に細い枝であり、一般的な解剖書には記載されていない枝であるため、その存在はあまり認識されていない。CVの走行は患者毎に多様であるが、冠静脈遠位を造影することにより、大動脈弁輪と肺動脈弁輪の間を走行するCVの枝が存在することが確認できた。そのCVの枝は大心静脈遠位から分

岐し、左室頂上部を走行している（communicating vein at the left ventricular summit; summit-CV）（図2）。冠静脈の中隔枝（septal perforator）と混同される可能性があるが、中隔枝は前室間静脈から分岐し、心室中隔内を走行する枝であり、大心静脈遠位から分岐するsummit-CVとは異なる枝である。Summit-CV内を直接電極カテーテルによりマッピングした報告はない。Summit-CV内を直接電極カテーテルによりマッピングすることができれば、これまでマッピングされることなく"inaccessible area"と言われていた左室頂上部を起源とする難治性心室不整脈の正確な起源を同定できる可能性があると考えた。

第2章 研究の目的

左室頂上部を起源とする心室不整脈のカテーテルアブレーションにおいて、冠静脈造影を行いsummit-CVに2-Frマイクロ電極カテーテルを挿入することにより、心室不整脈中のsummit-CV内での心内電位を直接記録するマッピング手法が可能である。本研究は、summit-CV内を直接マッピングすることにより、左室頂上部起源の心室不整脈の正確な起源を同定し、その12誘導心電図の特徴やカテーテルアブレーション治療の有効性に関して評価することを目的とした。

第3章 倫理的配慮

本研究は筑波大学附属病院で行われた後ろ向き観察研究であり、院内倫理審査委員会の承認を得て行われた（H28-212）。本研究は過去に得られた診療情報を解析した研究であり、取得されたデータは匿名化処理を行った。また、後ろ向き研究であり、研究に関するインフォームドコンセントは取得せず、オプトアウトの開示を行った。

第4章 研究の方法

4.1. 研究対象症例

2013年1月から2016年8月までの間に、特発性心室不整脈に対してカテーテルアブレーションを施行した連続229症例の中で、summit-CVにマイクロ電極カテーテル （1.3-mm electrode with 5-mm interelectrode spacing; EPstar Fix 2F; Japan Lifeline, Tokyo, Japan）を挿入してマッピングを施行した31症例を研究対象とした。そのうちsummit-CVが近傍を起源とする不整脈は14症例に診断された（summit-CV群）。その他の17症例（右室流出路起源: 7症例、大動脈冠尖起源: 10症例）を比較対照群とした。全症例に器質的心疾患が認められないことを心臓超音波検査、冠動脈造影、あるいは心臓MRIにより確認した。Summit-CV群14症例と比較対照群17症例の12誘導心電図の特徴、心臓電気生理学的特徴、アブレーション結果に関して評価した。患者背景を表1にまとめた。対象患者全体の平均年齢59 ± 13歳、男性22名（71%）で、Summit-CV群と比較対照群に患者背景の有意な違いは認められなかった。

4.2. Summit-CV近傍起源の不整脈の診断

Summit-CV近傍起源の不整脈は、summit-CV内の2-Frマイクロ電極カテーテルで記録される心内局所電位が心室不整脈中の最早期興奮部位であり、さらにsummit-CV内のペースマップが標的とする心室不整脈の波形と一致する症例を、summit-CV近傍が起源である心室不整脈と診断した。比較対照群では心室不整脈中の最早期興奮部位はsummit-CVではなく右室流出路あるいは冠尖に存在して

いた。また比較対照群ではsummit-CV内のマイクロ電極カテーテルからのペースマップも標的とする心室不整脈とは一致しなかった。

4.3. 心臓電気生理検査

心臓電気生理検査前に抗不整脈薬は中止した。電極カテーテルをHis束と右心室心尖部に留置した。右鎖骨下静脈あるいは右内頸静脈から6Frルーメン付き電極カテーテル（Inquiry LumaCath® Fixed Diagnostic Catheter; St. Jude Medical, Saint Paul, MN）を冠静脈洞に挿入した。カテーテルのルーメンから冠静脈造影を施行し、遠位枝の走行を確認した（図2）。冠静脈造影により遠位枝の走行を確認した上で、summit-CVに2-Frマイクロ電極マッピングカテーテルを挿入した（図3）。

イリゲーションカテーテル（NAVISTAR Thermocool®; Biosense Webster, Diamond Bar, CA）を大腿静脈あるいは大腿動脈から挿入し、右室流出路、左室心内膜側、大動脈冠尖、大心静脈の遠位部をマッピングした。心室不整脈中に最早期興奮部位をマッピングした。また、ペースマッピングも行い、標的とする心室不整脈の12誘導心電図波形と比較した。全ての患者において、3次元マッピングシステム（CARTO®; Biosense Webster, Diamond Bar, CA）のガイドのもとで、マッピングおよびアブレーションを施行した。もし臨床的に認められていた心室不整脈の頻度が心臓電気生理検査中に少ない場合、イソプロテレノール（3.0–5.0 μg/min）投与あるいはエピネフリン（5-10 μg）静注を行い、心房あるいは心室ペーシングも施行することにより、心室不整脈の誘発を行った。

4.4. 高周波カテーテルアブレーションの方法

イリゲーションカテーテル（NAVISTAR Thermocool®; Biosense Webster, Diamond Bar, CA）を用いて最大温度42℃、最大出力40Wで高周波アブレーショ

ンを施行した。冠静脈洞内のアブレーションの際には最大出力 25Wで高周波通電を行った。アブレーション前後で冠動脈造影を施行し、冠動脈の走行や通電後の狭窄の有無を評価した。不整脈中の局所電位の中で、最早期興奮部位が記録される部位からアブレーションを行った。Summit-CV内にはアブレーションカテーテルが挿入困難であるため、summit-CV内のマイクロカテーテルで記録される局所電位が最早期興奮部位であった場合には、右室流出路、左室心内膜側、大動脈冠尖、大心静脈遠位部の中で、summit-CV最早期興奮部位に解剖学的に一番近接する部位から通電を行った。すなわちsummit-CV内のマイクロカテーテルを指標として、summit-CV以外の部位からのアブレーションを行った。アブレーション後、イソプロテレノール（3.0–5.0 μg/min）投与あるいはエピネフリン（5-10 μg）静注を行い、心房あるいは心室ペーシングも施行し、心室不整脈の誘発性を検査した。アブレーション中に心室不整脈が消失し誘発不能であることを、アブレーション術中の治療成功と定義した。

カテーテルアブレーション後、抗不整脈薬は中止し、少なくとも24時間の心電図モニタリングを行った。退院から1ヵ月後に初回の外来受診、その後は3ヵ月おきに外来でのフォローアップを行った。

4.5. 体表面**12**誘導心電図解析

心室不整脈の体表面12誘導心電図の解析は、流出路起源の心室不整脈に関する先行研究と同様に（15,16）、以下の項目に注目して行った：I誘導の波形、I誘導のR波とS波の振幅の差、QRS幅、II, III, aVF誘導のR波高とその比、aVL誘導およびaVR誘導のQ波高とその比、V1誘導およびV2誘導のR波高とS波高の比（ratio R/S）、偽性デルタ波の間隔（PdW = QRS onsetから胸部誘導の最初の変曲点までの間隔）、intrinsicoid deflection time（IDT = QRS onsetから胸部誘導の最大振幅までの間隔）、maximum deflection time（MDT= IDT / QRS幅）。

4.6. 統計解析

連続変数は平均値 ± 標準偏差で表し、Student's t-testを用いて2群間の比較を行った。カテゴリー変数は数（%）で表し、2群間の比較はPearson chi^2 testまたはFisher exact testを用いた。p値<0.05を統計学的に有意と判断した。

第5章 研究結果

5.1. マッピングとアブレーションの結果

マッピングとアブレーションの結果を表2にまとめた。Summit-CV群では、summit-CV内のマイクロカテーテルで記録された心室不整脈中の最早期興奮部位が、不整脈中の体表面QRS onsetから34.1 ± 5.3 ms先行していた。Summit-CV起源の不整脈に対するアブレーションは、summit-CV内のマイクロカテーテルを指標として、summit-CV以外の近接する部位からのアブレーションを行った（図4）。アブレーション部位で記録された局所電位は、不整脈中のQRS onsetから平均22.3 ± 7.6 ms先行していた。アブレーション部位でのペースマッピングで、臨床的に認められる不整脈波形と一致したのは2症例のみ（14%）であった。

比較対照群の冠尖起源10症例のうち、最早期興奮部位は左冠尖6症例、右冠尖4症例であった。右室流出路起源7症例のうち、最早期興奮部位が右室流出路postero-septumであった症例が6症例、右室流出路antero-septumであった症例が1症例であった。比較対照群のアブレーション部位の局所電位は不整脈中のQRS onsetから平均28.4 ± 5.5 ms先行しており、summit-CV群よりも有意に先行度が早かった（p=0.015, 表2）。また比較対照群では12症例（71%）に良好なペースマッピングが得られ、summit-CV群と比較してペースマッピングが良好であった症例が多かった（p=0.002, 表2）。

術時間および焼灼時間はsummit-CV群の方が比較対照群よりも長かった。また術中治療成功は比較対照群で15症例（88%）、summit-CV群で8症例（57%）であった。合併症は、心タンポナーデが1症例に生じ、心嚢ドレナージを行った。術中の冠動脈造影では冠動脈に有意狭窄は認められなかった。また冠静脈洞に

挿入した6-Frルーメン付き電極カテーテル や2-Frマイクロ電極カテーテルの挿入に伴う合併症は認められなかった。

5.2. Summit-CV群の12誘導心電図の特徴

Summit-CV群14症例の12誘導心電図を図5に示す。全症例において下方軸で、非特異的脚ブロックパターンを呈していた。aVR誘導とaVL誘導はQS波でありQ波振幅の比（Q-wave ratio in lead aVL/aVR）は1.33 ± 0.42であった。胸部誘導の移行帯は12症例（86%）がV3以降であった。全症例においてV1誘導でR波を認め (Q波は認めず)、V1誘導のR波/S波振幅比は0.67 ± 0.33であった。V5誘導およびV6誘導にS波は認めなかった。

Summit-CV起源、冠尖起源、右室流出路起源の心室不整脈の心電図の特徴に関して表3に示す。右室流出路起源や右冠尖起源とsummit-CV起源を鑑別できる心電図の特徴はI誘導のR波とS波の振幅の差、II誘導とIII誘導のR波高の比、aVL誘導とaVR誘導のQ波高の比、V1誘導のR波/S波振幅比など、いくつか挙げられた（図6）。しかしながら、summit-CV起源と左冠尖起源を鑑別できる心電図の特徴は認められなかった。

5.3. Summit-CV群におけるアブレーション術中成功例と不成功例の比較

Summit-CV群におけるアブレーション術中成功例と不成功例の、不整脈中の12誘導心電図波形の明らかな違いは認められなかった（表4）。Summit-CVで記録された局所電位の不整脈QRS onsetからの先行度は、成功例と不成功例で同等であった。一方、成功例ではアブレーション部位で記録された局所電位は不整脈中のQRS onsetから平均26.1±7.1 ms先行していたのに対し、不成功例では17.2 ± 5.0 msの先行であった。不整脈中のsummit-CVとアブレーション部位との先行度の差は、成功例で7.6 ± 3.3 msであったのに対して不成功例では17.3 ± 5.0

msであった。図7に示すように、アブレーションカテーテルを不整脈起源のsummit-CVマイクロ電極カテーテルに他の解剖学的内腔からより接近させることができれば、先行度の差が小さく、よりアブレーションの効果が得られる可能性が高いと考えられた。

5.4. フォローアップ結果

Summit-CVの心室不整脈14症例中6症例（43%）ではアブレーション中に抑制困難であったが、その中で2症例は術後のフォローアップ中に抑制された（1症例では術翌日に、1症例は退院後フォローアップ中に不整脈の消失を確認した）。最終的にsummit-CV群の10症例（71%）、比較対照群の15症例（88%）で、アブレーション後の平均12ヵ月間のフォローアップ期間中に心室不整脈の再発は認めなかった（p=0.24）。

第6章　考察

6.1. Summit-CV近傍起源の心室不整脈の診断

これまでの報告では左室頂上部起源の心室不整脈の診断はアブレーションに対するレスポンスに基づいていた（13,17）。すなわち、従来の手法では左室頂上部はマッピング困難であり、左室頂上部における真の不整脈起源を同定することは困難であったため、右室および左室流出路や大心静脈内からのアブレーションに難渋する場合を、心外膜側あるいは左室心筋層内の左室頂上部起源であると想定されていた。本研究では、一般的には認識されていないsummit-CVの存在に着目し、その細い枝に2-Frマイクロ電極カテーテルを挿入することにより、これまでマッピング困難であった領域を直接マッピングすることが可能となった。この新しいマッピング手法により、左室頂上部を起源とする心室不整脈に対するカテーテルアブレーション中に、左室頂上部内における正確な不整脈起源を同定することが可能となった。過去の報告では、同様の発想で、0.14インチのワイヤーを冠静脈の枝に挿入することにより、ワイヤーの先端から局所電位を記録するという手法があった（18）。しかし、そのような手法で記録される電位は単極誘導電位のみであるため、局所の微細な心室筋電位を記録することが困難な場合もある。また、ワイヤーからはペーシングを行うことはできない。Summit-CV内の局所において詳細なマッピングを行い、不整脈起源を正確に同定するためには、本研究で述べたマッピング手法のように双極電位を記録すること、また電極からペースマッピングを行うことが有用であると考えられる。

6.2. Summit-CV起源の心室不整脈の心電図特徴

Summit-CV心室不整脈は以下の様な特徴的な心電図所見を有している：非特異的脚ブロックパターン（V1誘導のR波/S波振幅比 0.67 ± 0.33）、高い胸部誘導移行帯、I誘導のQS波またはrS波、aVR誘導とaVL誘導はQS波（aVRよりもaVLの方が深いQS波）。これらの心電図所見により、右室流出路起源や右冠尖起源の心室不整脈と鑑別することが可能となる。しかし左冠尖起源の心室不整脈では、summit-CV近傍起源と同様の心電図波形を呈することがあり、心電図のみでの鑑別は困難である。

本研究でsummit-CV心室不整脈のaVR誘導とaVL誘導はQS波振幅の比（Q-wave ratio in lead aVL/aVR）は1.33 ± 0.42であったが、過去の報告と比較すると、aorto-mitral continuityと大心静脈遠位部の間の心筋中層を起源とする心室不整脈のQ-wave ratio in lead aVL/aVRと同等であった（17）。

また、summit-CV近傍起源の心室不整脈は非特異的な脚ブロックパターンを呈しており、V1誘導のR波/S波振幅比0.67 ± 0.33であった。これに対して、大心静脈内でアブレーションに成功する不整脈は右脚ブロックパターンである（14）。Summit-CV内と大心静脈内からのペースマッピングを行った際の12誘導心電図波形の比較を図8に示す。大心静脈でのペースマップ波形はQRS幅が広く、右脚ブロックパターンを呈しているのに対し、summit-CVでのペースマップ波形はV1誘導がRS波の非特異的な脚ブロックパターンを呈している。また、前室間静脈から分岐して心室中隔内を走行する中隔枝（septal perforator）に選択的にマイクロ電極カテーテルを挿入してペースマッピングを行った12誘導心電図波形も図8に示す。心筋中隔の中層を起源とする心室不整脈は、大心静脈やsummit-CV近傍を起源とする心室不整脈と比較してQRS幅が比較的狭く、またI誘導がR波となり、左脚ブロックパターンを呈する事が多い。

6.3. Summit-CV起源の心室不整脈のカテーテルアブレーション

Summit-CV近傍起源の心室不整脈を治療するためには右室流出路、冠尖、左室心内膜側、あるいは大心静脈遠位部からの複数の焼灼を要することが少なくない。左室頂上部起源の心室不整脈に対する過去の報告では、アブレーション部位は不整脈中の局所電位の先行度やペースマッピングにより決定されていたが、真の不整脈起源を同定できずにアブレーションが行われており、その治療効果は限定的なものであった。不整脈起源は心内膜側には存在しないため、マイクロカテーテルに近接する部位で記録される局所電位はsharpで明確な電位であることは少ない。また、良好なペースマッピングが得られることも少ない。したがって、summit-CV内に挿入した2-Frマイクロ電極カテーテルで記録された不整脈中の最早期興奮部位を標的にすることで、至適アブレーション部位を同定することが可能となる。

過去の報告に、大心静脈遠位枝にアブレーションカテーテルを挿入し、アブレーションに成功した左室頂上部起源の心室不整脈の3症例をまとめたものがあるが（19）、アブレーション成功部位は大心静脈と前室間静脈との移行部に近い領域で、さらにアブレーションカテーテルが挿入可能な比較的太い枝の近位部であったと考えられる。本研究では、左室頂上部を走行するsummit-CVは非常に細い枝であり、アブレーションカテーテルは挿入困難であった。Summit-CV近傍を起源とする心室不整脈に対しては、マイクロカテーテル近傍の不整脈起源にできる限り近接する部位からのアブレーションで治療する必要がある。

本研究では、数症例においてアブレーション術中に消失しなかった不整脈が、アブレーション後のフォローアップ中に消失する現象を認めた。アブレーション術中に右室流出路、冠尖、左室心内膜側、あるいは大心静脈遠位部からの複数の焼灼を行ったにも関わらず、術中には消失しなかった心室不整脈が、

術後に消失した。この現象が認められた症例では、最終的にどの部位の通電が効果的であったかは不明である。おそらく一つの部位のみの通電ではなく、summit-CV内のマイクロカテーテルを指標にした複数の通電の効果であると考えられる。Summit-CV群のアブレーション術中の成功率は比較対照群よりも低いが、summit-CVのマイクロ電極カテーテルを標的にした右室あるいは左室流出路からのアブレーションにより、最終的には比較対照群と同等の治療成功率が得られた。アブレーション後に遅れてアブレーション効果を認める現象は、左室流出路起源のアブレーション後にも認められることが過去に報告されている（20）。このような現象を予測する因子として、アブレーション中に不整脈が一過性に消失するまでの時間が短いほど、術後の不整脈消失を認めることが多いと報告されている。アブレーションに対するレスポンスだけでなく、術前の患者背景や心電図の特徴、アブレーション中の不整脈波形の変化や連結期の延長など、様々な因子を含めて調査し、アブレーションの適切なエンドポイントを定めるために、さらなる研究が必要と考えられる。

6.4. 左室頂上部起源の心室不整脈に対するアブレーション以外の治療法

通常のカテーテルアブレーションで治療に難渋する症例では、以下の様な特殊なアブレーション治療が考案されている。1）冠静脈、左室流出路、右室流出路、大動脈冠尖のいずれか2部位にアブレーションカテーテル2本を挿入して同時に高周波通電を行う手法（21）、２）上記の2アブレーションカテーテル間に通電するバイポーラーアブレーション（22）、３）標的部位を灌流する冠動脈あるいは冠静脈の分枝にエタノールを注入する化学的アブレーション（23）、４）外科開胸後に直視下で行うアブレーション（24）。バイポーラーアブレーションや化学的アブレーションが効果的な場合もあるが、そのような侵襲性の高い手技を行う際にも、焼灼部位を正確に同定することが必要不可欠であり、

本研究で述べた2-Frマイクロ電極カテーテルを用いた手法は有用であると考えられる。

6.5. 研究の限界

本研究は後ろ向き観察研究で、解析対象となった症例数は少ない。Summit-CV近傍を起源とする心室不整脈の発症頻度は不明である。その理由として症例数が十分でないこと、研究対象となった症例の一部は他院でアブレーション不成功に終わった症例であること、そして最も重要な理由としてsummit-CVが解剖学的に全症例に認められるわけではないことが考えられる。冠静脈の枝の走行は患者毎に多岐にわたっており、summit-CVが明確に同定できない症例もある（図9）。したがって、マイクロ電極カテーテルを挿入して真の不整脈起源を同定する手法が適用できない症例もあることが限界である。

第7章　結語

左室頂上部を走行するsummit-CV内に2-Frマイクロ電極カテーテルを挿入することにより、従来の手法ではマッピング困難であった左室頂上部内の領域の局所電位を記録でき、さらにペースマッピングを行うことも可能である。その手法により、左室頂上部の心室不整脈の起源を詳細に同定することができるようになった。Summit-CV近傍を起源とする心室不整脈の特徴的な心電図波形を呈している場合には、summit-CV内を直接マッピングすることが有用である。Summit-CV近傍を起源とする心室不整脈の特徴的な心電図所見を認識し、正確な起源を同定することは、左室頂上部起源の難治性心室不整脈を根治することに大きく貢献できると考えられる。

引用文献

1. Zhu DW, Maloney JD, Simmons TW, Nitta J, Fitzgerald DM, Trohman RG, Khoury DS, Saliba W, Belco KM, Rizo-Patron C, Pinski SL. Radiofrequency catheter ablation for management of symptomatic ventricular ectopic activity. J Am Coll Cardiol. 1995;26:843-9.
2. Sacher F, Tedrow UB, Field ME, Raymond JM, Koplan BA, Epstein LM, Stevenson WG. Ventricular tachycardia ablation: evolution of patients and procedures over 8 years. Circ Arrhythm Electrophysiol. 2008;1:153–161.
3. Coggins DL, Lee RJ, Sweeney J, Chein WW, Van Hare G, Epstein L, Gonzalez R, Griffin JC, Lesh MD, Scheinman MM. Radiofrequency catheter ablation as a cure for idiopathic tachycardia of both left and right ventricular origin. J Am Coll Cardiol. 1994;23:1333–41.
4. Movsowitz C, Schwartzman D, Callans DJ, Preminger M, Zado E, Gottlieb CD, Marchlinski FE. Idiopathic right ventricular outflow tract tachycardia: narrowing the anatomic location for successful ablation. Am Heart J. 1996;131:930-6.
5. Callans DJ, Menz V, Schwartzman D, Gottlieb CD, Marchlinski FE. Repetitive monomorphic tachycardia from the left ventricular outflow tract: electrocardiographic patterns consistent with a left ventricular site of origin. J Am Coll Cardiol. 1997;29:1023-7.
6. Komatsu Y, Taniguchi H, Miyazaki S, Kusa S, Takayama K, Kakita K, Koura K, Uchiyama T, Kakuta T, Fujiwara H, Iesaka Y. Two distinct electrocardiographic forms of idiopathic ventricular arrhythmia originating in the vicinity of the His bundle. Europace. 2012;14:1778-85.
7. Komatsu Y, Otomo K, Taniguchi H, Kakita K, Takayama K, Fujiwara H, Iesaka Y: Catheter ablation of ventricular arrhythmias arising from the right ventricular

septum close to the His bundle: features of the local electrogram at the optimal ablation site. J Cardiovasc Electrophysiol 2011;22:878-885.

8. Yamada T, Doppalapudi H, McElderry HT, Okada T, Murakami Y, Inden Y, Yoshida Y, Yoshida N, Murohara T, Epstein AE, Plumb VJ, Litovsky SH, Kay GN. Electrocardiographic and electrophysiological characteristics in idiopathic ventricular arrhythmias originating from the papillary muscles in the left ventricle: relevance for catheter ablation. Circ Arrhythm Electrophysiol. 2010;3:324-331.
9. Komatsu Y, Nogami A, Kurosaki K, Morishima I, Masuda K, Ozawa T, Kaneshiro T, Hanaki Y, Shinoda Y, Talib AK, Kowase S, Sekiguchi Y, Aonuma K. Fascicular Ventricular Tachycardia Originating From Papillary Muscles: Purkinje Network Involvement in the Reentrant Circuit. Circ Arrhythm Electrophysiol. 2017;10. pii: e004549.
10. McAlpine WA. Heart and Coronary Arteries. New York, NY: Springer-Ver-lag; 1975.
11. Santangeli P, Marchlinski FE, Zado ES, Benhayon D, Hutchinson MD, Lin D, Frankel DS, Riley MP, Supple GE, Garcia FC, Bala R, Desjardins B, Callans DJ, Dixit S. Percutaneous epicardial ablation of ventricular arrhythmias arising from the left ventricular summit: outcomes and electrocardiogram correlates of success. Circ Arrhythm Electrophysiol. 2015;8:337–343.
12. Yamada T, McElderry HT, Doppalapudi H, Okada T, Murakami Y, Yoshida Y, Yoshida N, Inden Y, Murohara T, Plumb VJ, Kay GN. Idiopathic ventricular arrhythmias originating from the left ventricular summit: anatomic concepts relevant to ablation. Circ Arrhythm Electrophysiol. 2010;3:616–623.
13. Yamada T, Doppalapudi H, Litovsky SH, McElderry HT, Kay GN. Challenging radiofrequency catheter ablation of idiopathic ventricular arrhythmias originating from the left ventricular summit near the left main coronary artery. Circ Arrhythm Electrophysiol. 2016;9.e004202.

14. Nagashima K, Choi EK, Lin KY, Kumar S, Tedrow UB, Koplan BA, Michaud GF, John RM, Epstein LM, Tokuda M, Inada K, Couper GS, Stevenson WG. Ventricular arrhythmias near the distal great cardiac vein: challenging arrhythmia for ablation. Circ Arrhythm Electrophysiol. 2014;7:906–912.
15. Daniels DV, Lu YY, Morton JB, Santucci PA, Akar JG, Green A, Wilber DJ. Idiopathic epicardial left ventricular tachycardia originating remote from the sinus of Valsalva: electrophysiological characteristics, catheter ablation, and identification from the 12-lead electrocardiogram. *Circulation*. 2006;113:1659–1666.
16. Berruezo A, Mont L, Nava S, Chueca E, Bartholomay E, Brugada J. Electrocardiographic recognition of the epicardial origin of ventricular tachycardias. *Circulation*. 2004;109:1842–1847.
17. Yamada T, Doppalapudi H, Maddox WR, McElderry HT, Plumb VJ, Kay GN. Prevalence and electrocardiographic and electrophysiological characteristics of idiopathic ventricular arrhythmias originating from intramural foci in the left ventricular outflow tract. Circ Arrhythm Electrophysiol. 2016;9:e004079.
18. Enriquez A, Malavassi F, Saenz LC, Supple G, Santangeli P, Marchlinski FE, Garcia FC. How to map and ablate left ventricular summit arrhythmias. Heart Rhythm. 2017;14:141–148.
19. Li YC, Lin JF, Li J, Ji KT, Lin JX. Catheter ablation of idiopathic ventricular arrhythmias originating from left ventricular epicardium adjacent to the transitional area from the great cardiac vein to the anterior interventricular vein. Int J Cardiol. 2013;167:2673–2681.
20. Ding L, Hou B, Wu L, Qiao Y, Sun W, Guo J, Zheng L, Chen G, Zhang L, Zhang S, Yao Y. Delayed efficacy of radiofrequency catheter ablaion on ventricular arrhythmias originating from the left ventricular anterobasal wall. Heart Rhythm. 2017;14:341–349.

21. Yamada T, Maddox WR, McElderry HT, Doppalapudi H, Plumb VJ, Kay GN. Radiofrequency catheter ablation of idiopathic ventricular arrhythmias originating from intramural foci in the left ventricular out ow tract: efficacy of sequential versus simultaneous unipolar catheter ablation. Circ Arrhythm Electrophysiol. 2015;8:344–352.
22. Teh AW, Reddy VY, Koruth JS, Miller MA, Choudry S, D'Avila A, Dukkipati SR. Bipolar radiofrequency catheter ablation for refractory ventricular outflow tract arrhythmias. J Cardiovasc Electrophysiol. 2014;25:1093–1099.
23. Kreidieh B, Rodriguez-Manero M, Schurmann P, Ibarra-Cortez SH, Dave AS, Valderrabano M. Retrograde coronary venous ethanol infusion for ablation of refractory ventricular tachycardia. Circ Arrhythm Electrophysiol. 2016;9.
24. Aziz Z, Moss JD, Jabbarzadeh M, Hellstrom J, Balkhy H, Tung R. Totally endoscopic robotic epicardial ablation of refractory left ventricular summit arrhythmia: first-in-man. Heart Rhythm. 2017;14:135–138.

表1. 患者背景

	全症例 (n=31)	Summit-CV VAs (n=14)	比較対照群 (n=17)
年齢, years	59±13	54±14	63±11
男性 (%)	22 (71%)	12 (86%)	10 (59%)
臨床症状			
動悸	10 (32%)	5 (36%)	5 (29%)
前失神	3 (10%)	1 (7%)	2 (12%)
易疲労感	12 (39%)	7 (50%)	5 (29%)
無症状	6 (19%)	1 (7%)	5 (29%)
Ventricular arrhythmia burden, %	21±13	23±13	18±13
非持続性心室頻拍	14 (45%)	7 (50%)	7 (41%)
左室駆出率, %	60±15	59±13	62±17
左室駆出率 <50%	6 (19%)	3 (21%)	3 (18%)
BNP, pg/ml	45.6±47.6	42.3±46.0	48.2±50.2
内服薬			
β遮断薬	25 (81%)	12 (86%)	13 (76%)
その他の抗不整脈	16 (52%)	7 (50%)	9 (53%)

表2. マッピングとアブレーション結果

	Summit-CV 群 (n=14)	比較対照群 (n=17)	p 値
不整脈中の局所電位の先行度, ms			
summit-CV	-34.1±5.3	-7.2±7.2	<0.001
焼灼部位	-22.3±7.6	-28.4±5.5	0.015
焼灼部位のペースマップ一致	2 (14%)	12 (71%)	0.002
術時間, 分	267±70	212±71	0.040
通電時間, 分	31±13	16±15	0.010
合併症	1 (7%)	0 (0%)	0.53
術中の心室性不整脈の消失	8 (57%)	15 (88%)	0.060
術後再発なし	10 (71%)	15 (88%)	0.24

表3. 12誘導心電図の特徴

Variable	Summit-CV (n=14)	左冠尖 (n=6)	右冠尖 (n=4)	RVOT (n=7)
QRS 幅, mi	150±13	148±11	148±15	146±8
IDT	82±11	76±17	70±9	69±11
MDI	0.54±0.06	0.51±0.08	0.47±0.08	0.46±0.05
PdW	49±12	44±18	45±9	28±8
肢誘導				
Initial Q in lead I	5 (36%)	0 (0%)	0 (0%)	0 (0%)
R - S in lead I, ms	-0.11±0.25	-0.13±0.27	0.26±0.22	0.13±0.20
Mean R amplitude in inferior leads, mV	2.09±0.31	2.27±0.41	1.57±0.32	1.85±0.64
Ratio R in III/II	1.09±0.12	1.12±0.10	0.92±0.15	0.94±0.06
Q in aVL, mV	1.17±0.32	1.36±0.22	0.68±0.30	0.82±0.40
Q in aVR, mV	0.92±0.23	1.08±0.22	0.85±0.18	0.97±0.32
Ratio Q in aVL/aVR	1.33±0.42	1.30±0.27	0.85±0.44	0.82±0.16
胸部誘導				
≤V1	2 (14%)	1 (17%)	0 (0%)	0 (0%)
V1< and ≤V2	3 (21%)	2 (33%)	0 (0%)	0 (0%)
V2< and ≤V3	7 (50%)	2 (33%)	4 (100%)	1 (14%)
V3< and ≤V4	2 (14%)	1 (17%)	0 (0%)	6 (86%)
Initial R in lead V1	14 (100%)	3 (50%)	3 (75%)	5 (71%)
Notching in lead V1	0 (0%)	2 (33%)	1 (25%)	0 (0%)
Ratio R/S in V1	0.67±0.33	0.63±0.40	0.30±0.24	0.09±0.05
Ratio R/S in V2	0.73±0.34	0.88±0.46	0.61±0.34	0.14±0.06

IDT = intrinsicoid deflection time（QRS onsetから胸部誘導の最大振幅までの間隔）、MDI = maximum deflection index（IDT / QRS幅）、PdW = pseudo-delta wave（QRS onsetから胸部誘導の最初の変曲点までの間隔）、R - S in lead I = I誘導のR波とS波の振幅の差、Ratio R in III/II = II, III誘導のR波高の比、Ratio Q in aVL/aVR = aVL誘導およびaVR誘導のQ波高の比、Ratio R/S in V1 = V1誘導のR波高とS波高の比、Ratio R/S in V2 = V2誘導のR波高とS波高の比。

表4. Summit-CV群のアブレーション成功例と不成功例の心電図

Variable	成功例	不成功例
QRS 幅, ms	152±15	148±9
IDT	81±12	82±11
MDI	0.53±0.06	0.55±0.05
PdW	54±11	42±12
肢誘導		
Initial Q in lead I	2 (25%)	3 (50%)
R - S in lead I, ms	-0.06±0.33	-0.18±0.07
Mean R amplitude in inferior leads, mV	2.17±0.36	1.99±0.20
Ratio R in III/II	1.08±0.15	1.10±0.07
Q in aVL, mV	1.26±0.39	1.05±0.13
Q in aVR, mV	1.01±0.22	0.80±0.19
Ratio Q in aVL/aVR	1.31±0.51	1.37±0.30
胸部誘導		
≤V1	1 (13%)	1 (17%)
V1< and ≤V2	2 (25%)	1 (17%)
V2< and ≤V3	4 (50%)	3 (50%)
V3< and ≤V4	1 (13%)	1 (17%)
Ratio R/S in V1	0.73±0.38	0.59±0.25
Ratio R/S in V2	0.80±0.42	0.64±0.17

IDT = intrinsicoid deflection time（QRS onsetから胸部誘導の最大振幅までの間隔）、MDI = maximum deflection index（IDT / QRS幅）、PdW = pseudo-delta wave（QRS onsetから胸部誘導の最初の変曲点までの間隔）、R - S in lead I = I誘導のR波とS波の振幅の差、Ratio R in III/II = II, III誘導のR波高の比、Ratio Q in aVL/aVR = aVL誘導およびaVR誘導のQ波高の比、Ratio R/S in V1 = V1誘導のR波高とS波高の比、Ratio R/S in V2 = V2誘導のR波高とS波高の比。

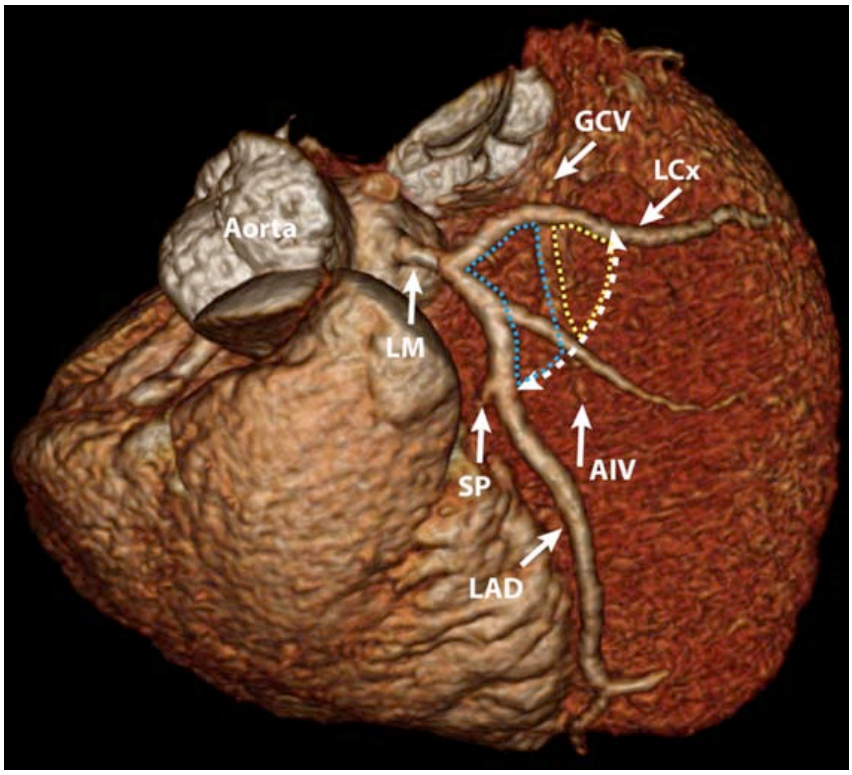

図1. 左室頂上部の解剖.

Left ventricular summit（左室頂上部）は、冠動脈左前下行枝、左回旋枝、大心静脈に挟まれた左室心外膜側の領域（青い点線で囲まれた領域）とされている。文献11より引用。

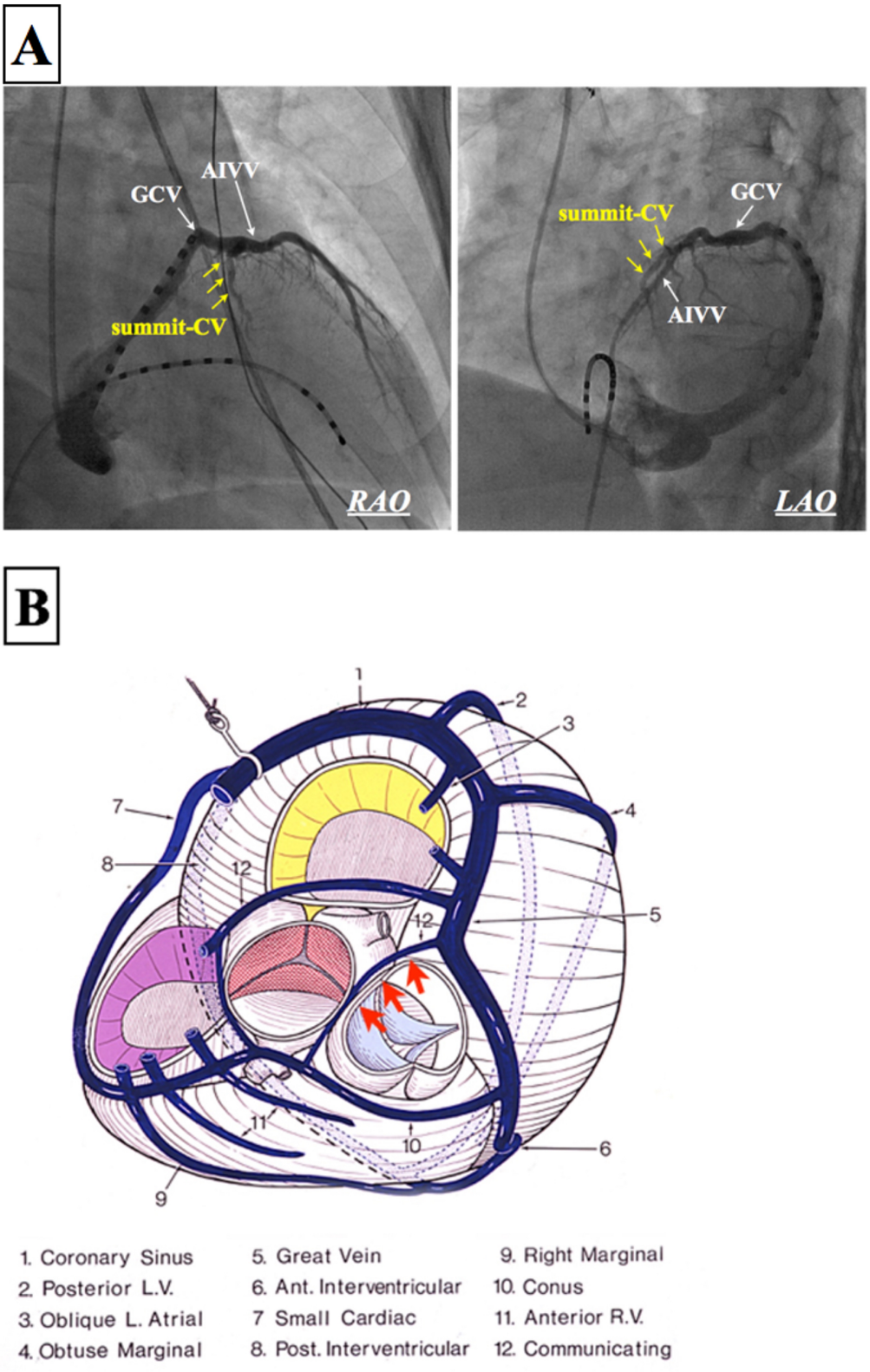

図2. 左室頂上部を走行するcommunicating vein（summit-CV）

参考論文：Komatsu Y, et al. *Circulation: Arrhythmia and Electrophysiology* 2018;11:e005386. DOI: 10.1161/CIRCEP.117.005386.より引用。

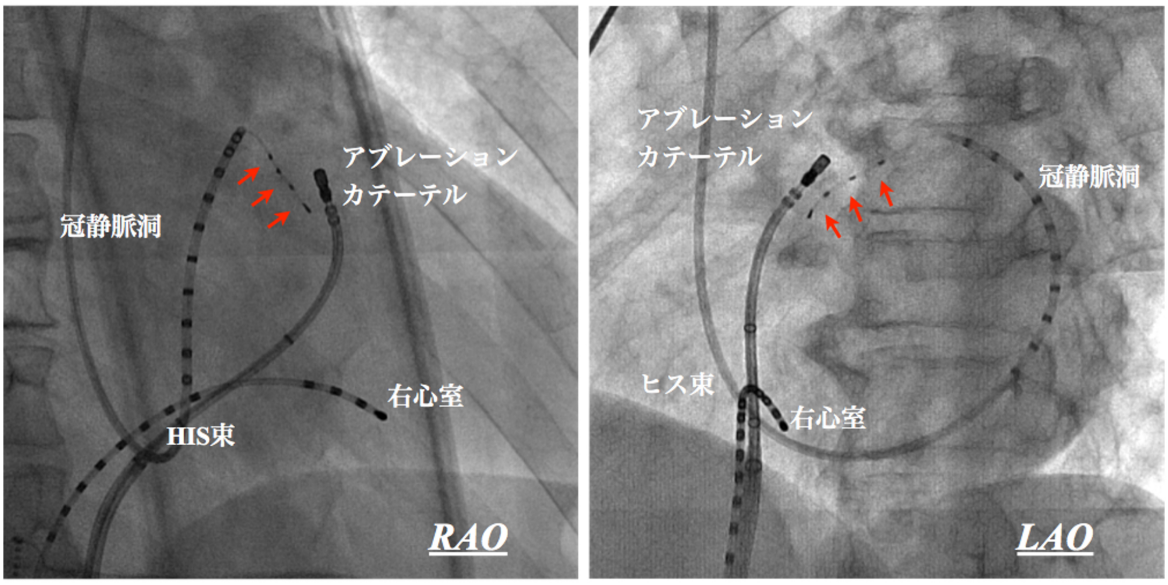

矢印：Summit-CV内の2-Fr マイクロ電極カテーテル

図 3. 2Fr マイクロカテーテルを summit-CV に挿入

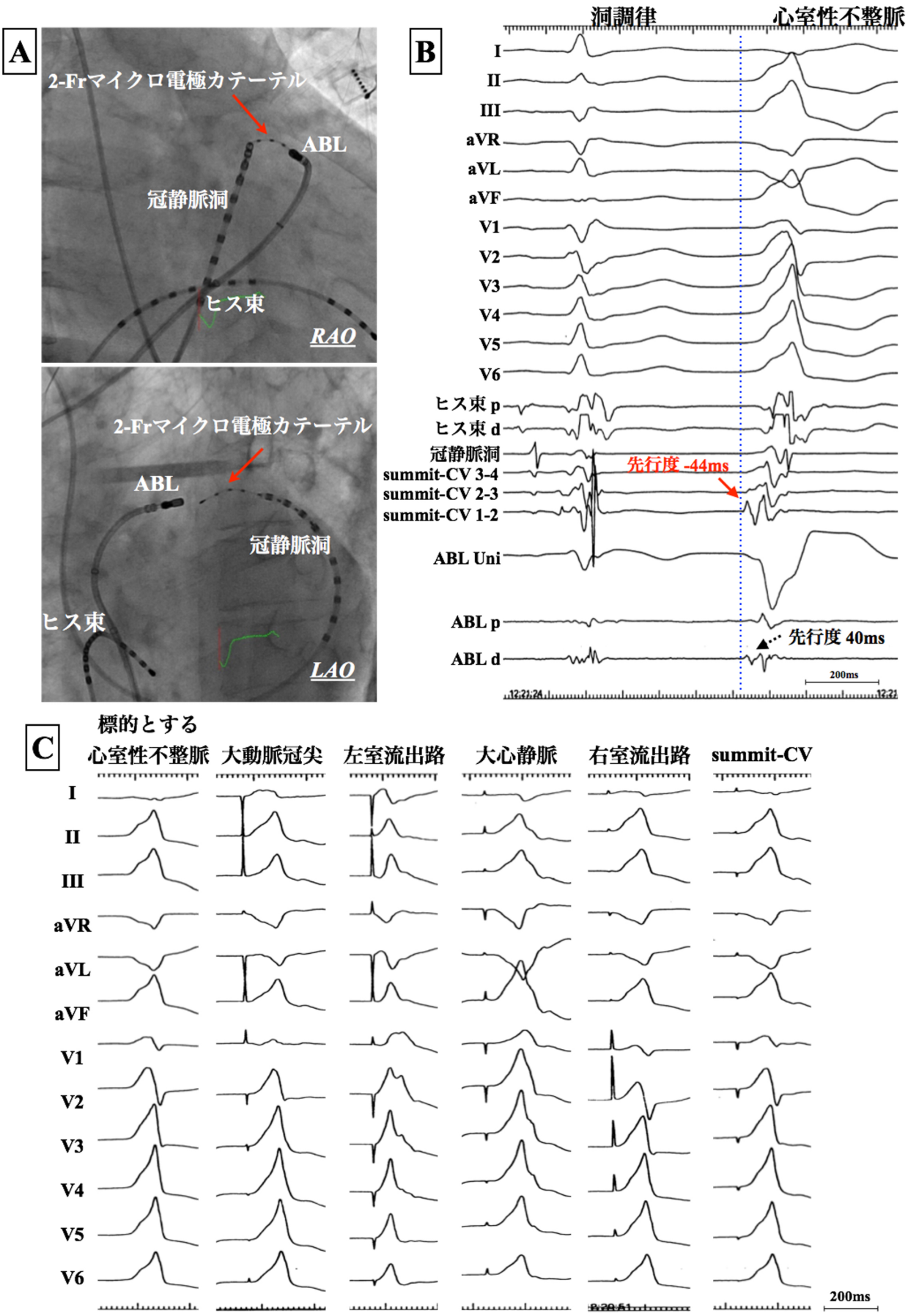

図 4. summit-CV 近傍を起源とする心室不整脈の 1 例



図 **5. Summit-CV** 近傍起源の心室不整脈の **12** 誘導心電図

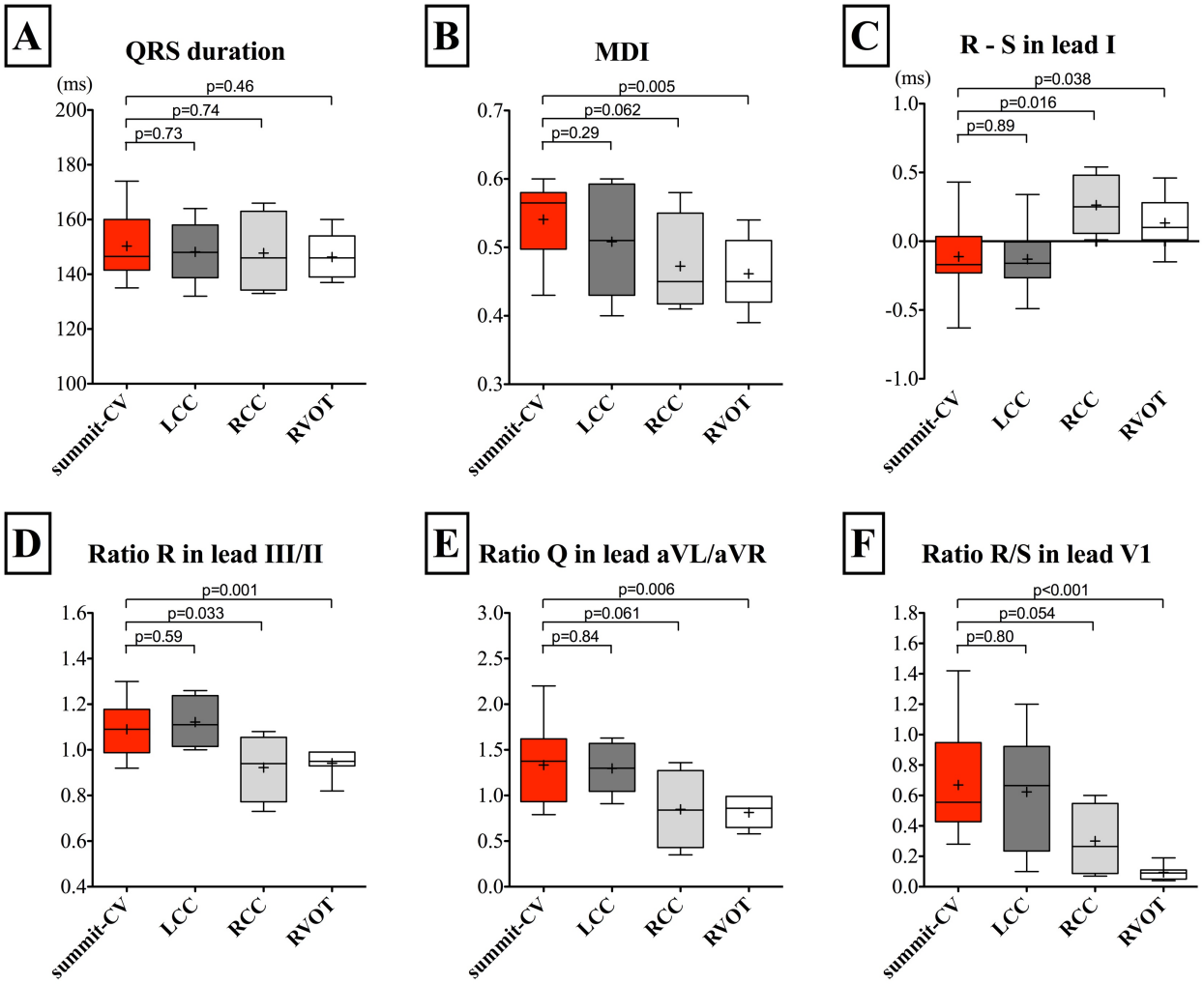

図 6. 12 誘導心電図の特徴の比較

MDI = maximum deflection index（QRS onsetから胸部誘導の最大振幅までの間隔 / QRS幅）、R - S in lead I = I誘導のR波とS波の振幅の差、Ratio R in III/II = II, III誘導のR波高の比、Ratio Q in aVL/aVR = aVL誘導およびaVR誘導のQ波高の比、Ratio R/S in V1 = V1誘導のR波高とS波高の比。Box：四分位範囲、Box内の線：中央値：Box内の"+"：平均値

局所電位の先行度, ms	成功例	不成功例	p値
summit-CV	-34±5 ms	-35±6 ms	0.80
焼灼部位	-26±7 ms	-17±5 ms	0.022
summit-CVと焼灼部位の差	8±3 ms	17±6 ms	0.002

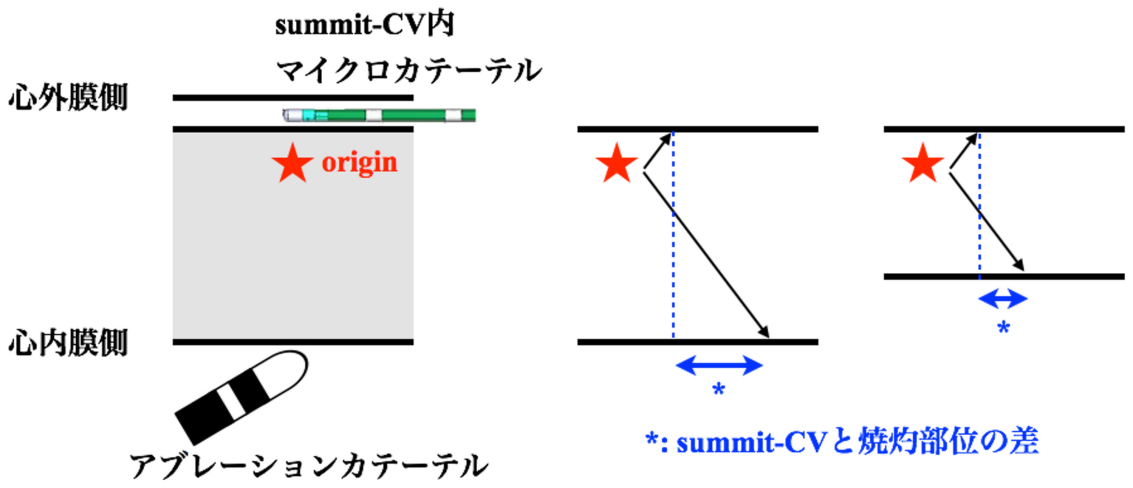

図 7. 成功例と不成功例の不整脈中の局所電位の先行度の差

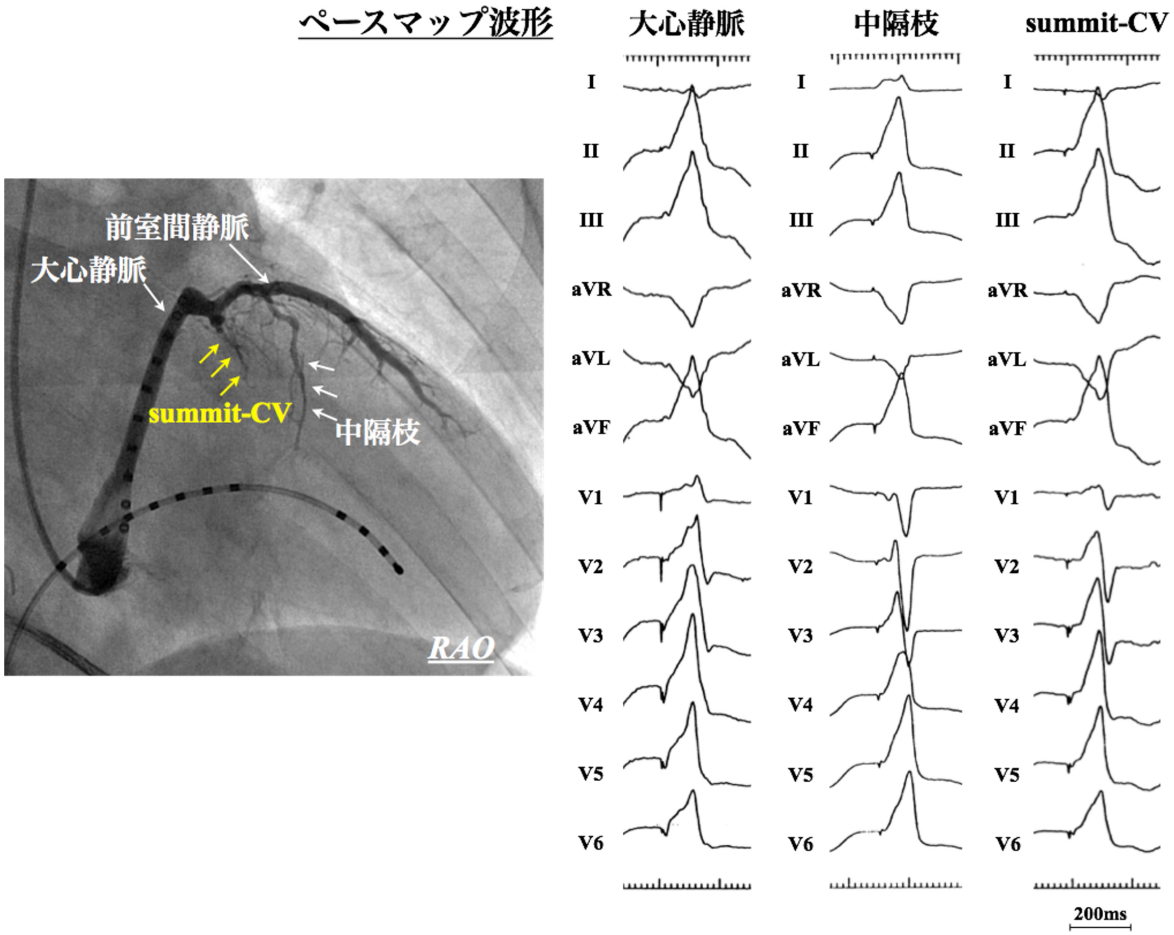

図 **8. Summit-CV**、大心静脈、中隔枝の違い

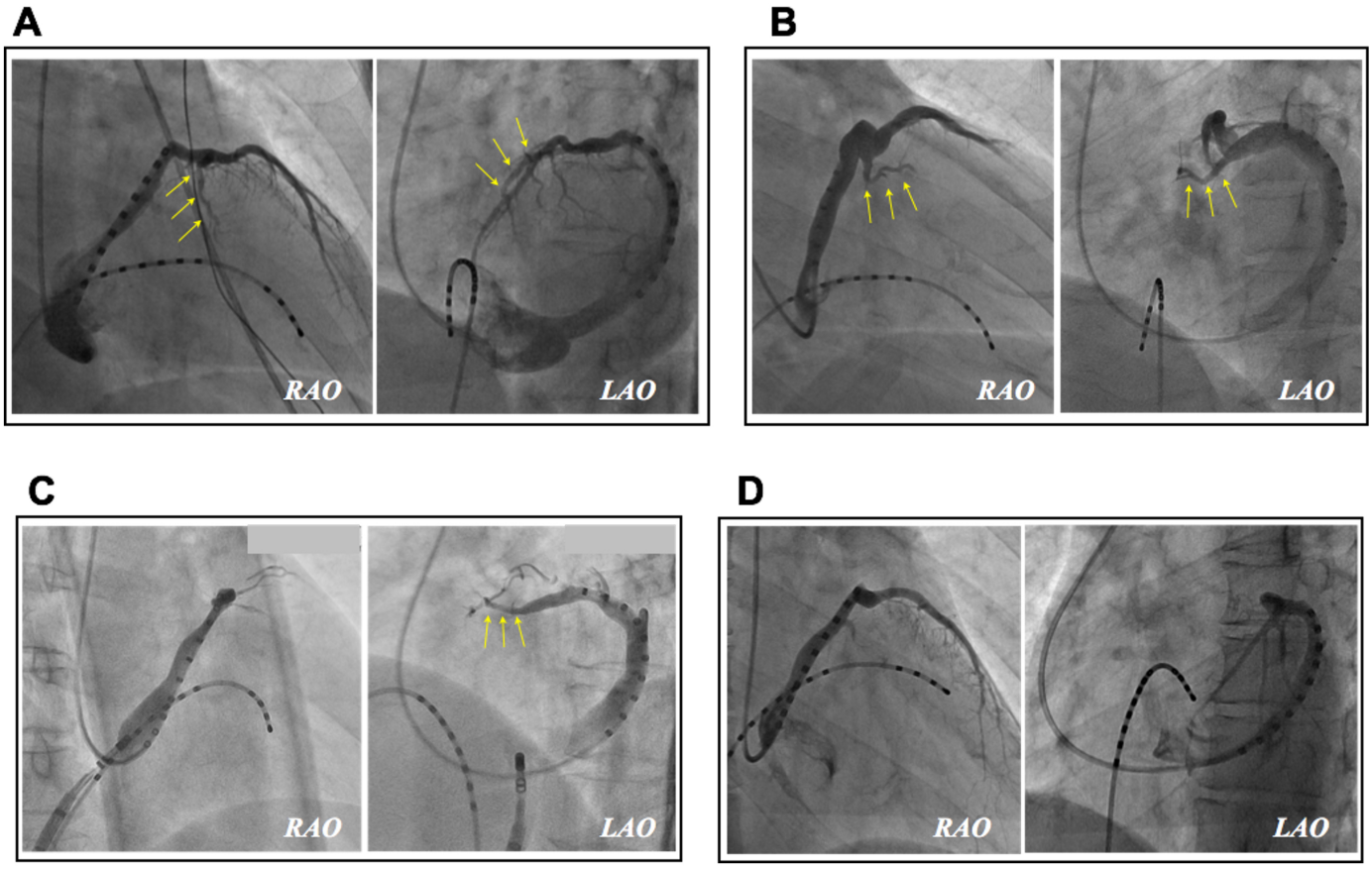

図 9. Summit-CV の individual variability

Summit-CV の走行は患者毎に多岐にわたっている。A～D の各症例で、summit-CV（黄色矢印）の太さや走行は異なり、症例 D のように summit-CV が明確に同定できない症例もある。

謝辞

本論文は、著者が筑波大学大学院 人間総合科学研究科 疾患制御医学専攻に在学中にまとめたものです。この間、本論文に携わる機会を与えてくださり、懇切なるご指導・ご鞭撻を賜りました、筑波大学医学医療系循環器内科 青沼和隆教授に厚く御礼申し上げます。また本研究の発案、研究結果の解釈、研究発表、論文作成のすべてにおいて多大なるご助言とご指導を頂いた筑波大学医学医療系循環器内科不整脈学 野上昭彦教授に厚く御礼申し上げます。また冠静脈の走行とLeft ventricular summitの解剖学的関係に関して、ご助言を賜りました Kalyanam Shivkumar, MD, PhD, UCLA Cardiac Arrhythmia Center, Los Angeles, CA, USA.に深謝いたします。

参考論文

Komatsu Y, Nogami A, Shinoda Y, Masuda K, Machino T, Kuroki K, Yamasaki H, Sekiguchi Y, Aonuma K. Idiopathic ventricular arrhythmias originating from the vicinity of the communicating vein of cardiac venous systems at the left ventricular summit.

Circulation: Arrhythmia and Electrophysiology 2018;11:e005386. DOI: 10.1161/CIRCEP.117.005386

本論文は2018年7月に開催された第65回日本不整脈心電学会学術大会において、第23回日本不整脈心電学会学術奨励賞 最優秀賞を受賞した。