筑　波　大　学

博 士 （ 医 学 ） 学 位 論 文

肺腺癌における
セルロプラスミン発現の解析

２０１７

筑波大学大学院博士課程人間総合科学研究科

松岡　亮太

1. 略語一覧

AAH: Atypical adenomatous hyperplasia
ACTB: beta-actin
AIS: adenocarcinoma in situ
CA19-9: carbohydrate antigen 19-9
CEA :carcinoembryonic antigen
CI: confidence interval
CP: ceruloplasmin
CYFRA: cytokeratin 19 fragment
EGF: epidermal growth factor
EGFR: epidermal growth factor receptor
IB: immunoblot
IMA: invasive mucinous adenocarcinoma
is: in situ
KRAS: Kirsten rat sarcoma viral oncogene homolog
Lep: lepidic adenocarcinoma
mi: minimally invasive
MIA: minimally invasive adenocarcinoma
NHS: normal human serum
non-Lep: non-lepidic adenocarcinoma
PBS: Phosphate Buffered Saline
RT-PCR: reverse transcription PCR
SFN: stratfin
Std: standard
TTF-1: thyroid transcription factor 1

2. 目次

1. 略語一覧

2. 目次

3. 背景と目的

4. 材料と方法

5. 結果

6. 考察

7. 結論

8. 謝辞

9. 参考文献

3. 背景と目的

3.1 肺腺癌の分類とその臨床病理学的特徴

近年肺癌患者の増加は著しく、わが国では 2013 年の年間肺癌死亡数は 7 万人を越え、癌死の第 1 位となっており（1)、世界的にも癌死の原因の一位を占めている（2)。肺腺癌は肺癌の中で最も多い組織型である。2015 年に改訂された WHO 分類では、肺腺癌はさらに浸潤癌である lepidic adenocarcinoma, acinar adenocarcinoma, papillary adenocarcinoma, solid adenocarcinoma, micropapillary adenocarcinoma の 5 つの組織亜型に分類される。さらに上皮内腺癌（adenocarcinoma in situ, AIS）と微少浸潤性肺腺癌（minimally invasive adenocarcinoma, MIA）という概念が新たに取り入れられた（表 1) (3)。新しい分類では定義が曖昧な細気管支肺胞上皮癌（bronchioloalveolar carcinoma）という診断名を廃止し、肺腺癌における上皮内病変に相当する肺胞上皮置換性に増殖する形態のことを lepidic pattern という名称で統一した。AIS は lepidic pattern のみから構成され、MIA は lepidic pattern が主体で 5 mm 以内の浸潤成分を含むものと定義されている。Lepidic pattern が主体でも浸潤成分が 5mm を越えるものや、その他の浸潤成分（胸膜浸潤、脈管浸潤）を含むものは lepidic adenocarcinoma に分類される。このように AIS や MIA が新しく設定され、浸潤性腺癌が浸潤成分を含む腺癌と定義し直されたことで、肺においても他臓器のように上皮内癌から浸潤癌という階層体系が具現化されることとなった。なお、AIS の他に前浸潤性病変として WHO では異型腺腫様過形成（Atypical adenomatous hyperplasia, AAH）を定義している。AAH は通常 5 mm 以内の限局した病変で、II 型肺胞上皮様の異型に乏しい腫瘍細胞の lepidic patten のみから構成される病変である。細胞異型、細胞密度、細胞の重積性などから AIS と区別されるが時にその鑑別は困難であるほど組織形態は類似している（4)。AAH はクローナルな病変であり、肺腺癌でみられるように 35%に *EGFR*（*epidermal growth factor receptor*）変異が、33%に *KRAS*（*Kirsten rat sarcoma viral oncogene homolog*）変異があることが報告されている（5, 6)。この他、多発肺腺癌の症例では AAH も多発することが多いことから、AAH は AIS よりもさらに肺腺癌の初期状態である可能性が示唆されている（7)。

組織亜型ごとに予後を比較すると、AIS と MIA の 5 年生存率がほぼ 100%で、lepidic adenocarcinoma は 90%程度である一方、その他の浸潤性肺腺癌は 50-80%と予後が悪い (8-14) (図 1)。AIS と MIA は肺腺癌のごく初期の状態で、多くは段階的に浸潤癌に進展していくと考えられている (15)。したがって肺腺癌の予後改善の為には早期発見・早期治療が必須である。そのためには肺腺癌の発生や進行に関与する因子を発見することが重要である。

3.2 AIS と浸潤性肺腺癌を用いたマイクロアレイ解析

予後の異なる初期肺腺癌と浸潤性肺腺癌では発現している遺伝子が異なることが予想される。したがって両者を比べ、その差をみることで進行メカニズムに関わる因子や予後を規定する因子を知ることができると考えられる。2011 年、当研究室において Shiba らは AIS 5 例と浸潤性肺腺癌 5 例の間で特定の遺伝子群に発現の違いがみられることを見いだした (16)。具体的には上記症例群の凍結組織を用い、腫瘍細胞の mRNA を抽出、増幅し complementary DNA microarray に供し、AIS と浸潤性肺腺癌の差次的遺伝子を網羅的に検索した。その結果、25 個の遺伝子発現に差がみられた (表 2)。さらに、多数の AIS 症例と浸潤性肺腺癌症例を用い遺伝子発現のバリデーションが行われた結果ストラトフィンとセルロプラスミンの 2 つの遺伝子発現が AIS に比べ浸潤性肺腺癌で有意に高いことがわかった。その後の解析でストラトフィンは初期の肺腺癌の進行に関係することが示された (17, 18)。一方でセルロプラスミンは後述するように炎症と関係し発現が上昇する因子であり、肺腺癌の直接の進行には関係が薄いという考察のもとその後十分な解析は行われていなかった。

3.3 セルロプラスミンの機能と悪性腫瘍との関係

セルロプラスミンは 132 kDa の糖タンパクであり、人体では主に肝細胞により産生、分泌されている。その機能としては銅輸送タンパクとして銅代謝を担うほか、二酸化鉄を三酸化鉄に転換する働きが主に知られている (19-21)。一方で肺腺癌を含む様々な悪性腫瘍をもつ患者の血清でセルロプラスミンが上昇すること (22-25) が以前から報告されている。この現象は悪性腫瘍の引き起こす炎症反応が肝細胞におけるセルロプラスミンの産生、分泌を促進した結果であると考えられてきた。しかしながらその後、腫瘍細胞の組織内でセルロ

プラスミンの発現が上昇することが報告され（26-28)、悪性腫瘍を有する患者の血清におけるセルロプラスミン値の上昇は腫瘍細胞そのものが産生するセルロプラスミンが関与している可能性があることが示唆された。

3.4 肺腺癌と腫瘍マーカー

肺腺癌における従来からある血清腫瘍マーカーとしては CEA (carcinoembryonic antigen), CA19-9 (carbohydrate antigen 19-9), CYFRA (cytokeratin 19 fragment) などがある（29, 30)。いずれも診断の補助や治療の効果判定に有用で頻繁に使用されている。

また病理組織学的には肺腺癌のマーカーとして thyroid transcription factor 1 (TTF-1) や Napsin A が免疫組織化学として有用である（3)。

しかしながら血清腫瘍マーカーでは必ずしも腺癌全例で陽性を示すわけではなく特に早期肺腺癌症例では陰性となることもしばしばある。また病理組織学的には TTF-1 や Napsin A は組織型の決定には有用であるものの、これらのマーカーは予後や悪性度の指標にはならない。

3.5 肺腺癌とセルロプラスミン

Shiba らが報告したようにセルロプラスミンが肺腺癌の進行に伴い発現が上昇するという事実と、肺腺癌患者においてセルロプラスミンの血清値が高い事実からセルロプラスミンが有用な肺腺癌の腫瘍マーカーになる可能性は十分にあると考えられる。さらに近年正常肺と比較したとき肺腺癌においてセルロプラスミン発現が有意に上昇しているということが報告されている（31)。しかしながら肺腺癌における詳細なセルロプラスミン発現の報告はまだない。したがって本研究では肺腺癌の臨床検体や細胞株を用い肺腺癌におけるセルロプラスミン発現を解析し、さらに肺腺癌患者の臨床病理学的因子と比較することでセルロプラスミンの肺腺癌におけるバイオマーカーとしての意義を明らかにすることを目的とした。

4. 材料と方法

4.1 患者と検体

1999 年から 2007 年までに当大学附属病院呼吸器外科で手術された 196 例の肺腺癌検体を使用した。全ての検体を 10%ホルマリンで固定、パラフィン包埋した。さらにこの他に当大学附属病院呼吸器外科と茨城東病院で手術された 28 例の肺腺癌検体を採取後凍結固定した状態で保存し、定量リアルタイム reverse transcription (RT)-PCR に使用した。この 28 例の中の 6 例をさらにウエスタンブロットにも使用した。上記全ての肺腺癌は WHO 第 4 版に基づき組織亜型分類をし、UICC 第 8 版に基づきステージングを行った。また 16 人の正常成人の血清を産業総合技術研究所の協力の元に採取しウエスタンブロットのポジティブコントロールに使用した。

全ての検体は当大学、茨城東病院、産業総合技術研究所の倫理審査会の承認を得たのちに採取され、検体使用される方々には検体の研究使用について説明をし、インフォームドコンセントを得た。

4.2 細胞株と培養条件

細胞株においても肺腺癌の進行に伴うセルロプラスミン発現の変化を確認するため、当研究室で樹立された PL16T（ヒト不死化 AAH 株）とヒト肺腺癌細胞株（H1650, HCC827, H1975）の計 4 つを使用した。PL16T は患者より採取した AAH 細胞に simian virus 40 large T antigen をトランスフェクションすることで細胞を不死化し得られた細胞株である（28）。PL16T は 2%ウシ胎児血清, 0.5 ng/ml EGF (epidermal growth factor) (Toyobo, Tokyo, Japan), 5 μg/ml insulin (Wako), 72 ng/ml hydrocortisone (Wako), 10 μg/ml transferrin (Sigma) を含む MCDB 153 HAA (Wako, Osaka, Japan) 培養液内で培養した。H1650、HCC827、H1975 は 10%ウシ胎児血清を含む RPMI 1640 (GIBCO; Thermo Fisher Scientific, MA) 培養液内で培養した。

細胞株をそれぞれ 60-80%コンフルエントになるまで培養した。そこから CelLytic ™ MEM Protein Extraction Kit (Sigma-Aldrich Inc., MO) を用い、細胞株を溶解し細胞ライセートを採取した。また 60-80%コンフルエントになった細胞を Dulbecco's - Phosphate Buffered Saline (PBS) で 3 回洗浄し、さらに細胞株を無血清 RPMI 1640 に移し 48 時間培養した。その後、細胞培養液上清を 0.45-μm

disc filter (Millipore, MA) で濾過しウエスタンブロットに使用するためのサンプルを採取した。

4.3 定量リアルタイム RT-PCR

セルロプラスミンの mRNA 発現量を定量リアルタイム RT-PCR を用いて解析するために 28 例の凍結された肺腺癌検体と上記の 4 つの細胞株から RNeasy Mini Plus Kit (QIAGEN, Hilden, Germany) を用いて総 RNA を抽出した。Agilent 2100 Bioanalyzer を用い 28S および 18S リボゾーマル RNA を確認する事で抽出された RNA の質を評価した。GeneAmp® 7300 Sequence Detection System (Thermo Fisher Scientific) を用いリアルタイム PCR を行った。使用したプライマーは表 2 の通りである。実験は全て 3 回ずつ行った。

4.4 ウエスタンブロット法

6 例の凍結された肺腺癌検体と上記の 4 つの細胞株を RIPA バッファーを用いて可溶化した。上記の如く採取された細胞培養液は Amicon® Ultra 10K column (Merck Millipore, MA) を用い 100 倍に濃縮した。それぞれの検体に含まれるタンパク量を定量し均一化した (肺腺癌臨床検体 2μg、細胞培養液 5μg、細胞株の細胞ライセート 40μg) 後に、検体を 10% SDS polyacrylamide gel (PANTERA XV gel, DRC, Inc., Tokyo, Japan) 上で電気泳動にかけ、Immuno-Blot™ PVDF membranes (Bio-Rad Laboratories, CA) 上に転写した。セルロプラスミンのウエスタンブロット解析のために、membrane を 0.1% Tween-20 を含む Tris-Buffered Saline 内で BLOCK ACE (DS Pharma Biomedical, Osaka, Japan) を用いブロッキングした。その後、0.1 mg/mL HRP-labeled anti-human ceruloplasmin (CP) antibody (1:2000 dilution, A80-124A, Bethyl Laboratories, TX) を加え反応させた。HRP labeling には Dojindo Peroxidase Labeling Kit-NH_2 (DOJINDO Laboratories, Kumamoto, Japan) を用いた。その後 membrane を 0.1% Tween-20 を含む PBS (PBS-T) で 3 回洗浄し Western Lightning™ chemiluminescence reagent (Perkin Elmer, MA) を用いフィルム露光を行った。

β-actin のウエスタンブロット解析のために、PBS-T 内で 3% BSA を用いブロッキングした後にβ-actin 抗体 (1:5000 dilution, clone AC-15, SIGMA, MO) を加え反応させた。Membrane を洗浄後、二次抗体 (HRP-conjugated anti-mouse IgG, 1:3000 dilution, NA931, GE Healthcare, PA) を反応させた。その後 membrane を

PBS-T で 3 回洗浄し Western Lightning™ chemiluminescence reagent (Perkin Elmer, MA) を用いフィルム露光を行った。

4.5 免疫組織化学およびスコアリング

パラフィン包埋された肺腺癌検体を 4 μm の厚さに薄切し得られた切片をキシレンにて脱パラフィンした。抗原の賦活化のため Tris-EDTA buffer (pH 9.0) 内で 105℃、10 分間加熱処理した後に、一次抗体である anti-CP antibody (66156-1-Ig, 1:3000 dilution , Protein Tech, IL) を加え室温で 30 分間、二次抗体である ENVISION+Dual Link Polymaer (Agilent Technologies, Santa Clara, CA) を加え室温で 30 分間反応させた。その後、抗原可視化のために DAB substrate kit (Agilent Technologies) で染色を行い、さらにカウンターステインのためにヘマトキシリン染色を行った。

腫瘍におけるセルロプラスミン染色をスコアリングするために H-score を設定した。まず腫瘍細胞におけるセルロプラスミン染色の強度を 4 段階 (0, no staining; 1, weak; 2, intermediate; 3: strong) に分類した (図 2)。次にそれぞれの染色強度を示す腫瘍細胞が切片上の腫瘍に占める陽性を 10%刻みで算定した。求めた面積と各々の染色強度を掛け合わせたものの総和を H-score として定義した。

全ての症例に H-score をつけた後、中央値をカットオフ値として H-score 高値群と低値群に分け、臨床病理学的因子との関連を検討した。

またポジティブコントロールとして正常肝組織にも同様の染色を行い染色態度を確認した (図 3)。

4.6 統計学的解析

統計解析は Student の t-検定、Pearson の順位相関係数、one-way ANOVA with Tukey's honest significant difference (HSD) post hoc 検定、カイ 2 乗検定、Cox 比例ハザードモデルを使用した。また Kaplan–Meier で生存曲線を描き、log-rank 検定を行った。統計ソフトは SPSS Base, version 24 を使用した。有意水準は全て $p<0.05$ とした。

5. 結果

5.1 肺腺癌におけるセルロプラスミン発現

AIS と浸潤性肺腺癌におけるセルロプラスミン発現量を比較するためにまず 22 例の肺腺癌臨床サンプル（AIS: 6 例、浸潤性肺腺癌: 16 例）に対し定量リアルタイム RT-PCR を行った。浸潤性肺腺癌におけるセルロプラスミンの発現は有意に AIS より高かった（図 4A）。これら 22 例に H-score をつけたところ、浸潤性肺腺癌における H-score は有意に AIS より高かった（図 4B)。また mRNA レベルにおけるセルロプラスミン発現と H-score 間には強い相関がみられた（$r=0.701$，$p<0.01$）(図 4C)。

続いてセルロプラスミンの mRNA 発現と蛋白発現を比較するために 6 例の肺腺癌臨床サンプル（AIS: 3 例、浸潤性肺腺癌: 3 例）に対し定量リアルタイム RT-PCR とウエスタンブロットを行った。浸潤性肺腺癌におけるセルロプラスミンの発現は有意に AIS より高かった。ウエスタンブロットでは全ての症例においてセルロプラスミンの特異的バンドが得られ、浸潤性肺腺癌においてバンドが強く出る傾向が得られた。これら 6 例に H-score をつけたところ Cases 1、2、3、4、5、6 はそれぞれ 10、0、80、150、120、210 であり、mRNA の発現と強い相関がみられた ($r=0.90$，$p<0.01$)（図 5A)。またセルロプラスミン染色では腫瘍細胞内に顆粒状に染色される成分のほかに、気腔内や血管内、間質内にも陽性像が種々の程度にみられた (図 5B)。

5.2 細胞株におけるセルロプラスミン発現

当研究室で樹立された PL16T（不死化ヒト異型腺腫様過形成細胞株）とヒト肺腺癌細胞株（H1650, HCC827, H1975）の計 4 つの細胞株に対し定量リアルタイム RT-PCR を行った。さらにこれらの細胞株の細胞ライセートと細胞上清を用いウエスタンブロットを行った。

H1650、HCC827、H1975 のセルロプラスミン発現量は有意に PL16T より高かった (図 6A)。細胞上清のウエスタンブロットでは全ての症例においてセルロプラスミンの特異的バンドが得られたが PL16T では他の 3 つの細胞株に比べバンドが弱かった (図 6B)。細胞ライセートでも各細胞株のバンドは弱いものの同様の結果が得られた (図 6C)。

5.3 セルロプラスミン発現と肺腺癌患者の臨床病理学的要素との関係

196 例の肺腺癌検体にセルロプラスミン染色を行い H-score をつけた。H-score の中央値である 80 をカットオフ値に設定した。これをもとに 196 例を高発現群（H-score >80: 92 例）と低発現群（H-score ≤80: 104 例)に分けたところ浸潤性肺腺癌 164 例の内 89 例（54.3%）が、MIA 12 例の内 2 例（16.7%）が、AIS 20 例の内 1 例（0.5%）が高発現群に分類された。カイ 2 乗検定で解析を行ったところ、H-score は病理学的病期、T 因子、N 因子と有意に相関することがわかった（表 4)。

肺腺癌の組織亜型とセルロプラスミン発現の関係を明らかにするために、196 例を「AIS と MIA 群」、「Lepidic adenocarcinoma 群」、「non-Lepidic adenocarcinoma 群」、「浸潤性粘液腺癌群」に分けた。その結果「Lepidic adenocarcinoma 群」、「non-Lepidic adenocarcinoma 群」では「AIS と MIA 群」と比べ有意に H-score が高かった。さらに「non-Lepidic adenocarcinoma 群」では「Lepidic adenocarcinoma 群」に比べ有意に H-score が高かった。「浸潤性粘液腺癌群」では「AIS と MIA 群」に比べ H-score は高かったが有意な差はみられなかった（図 7)。

セルロプラスミンの発現と患者の生存転帰の関係をさらに解析した。症例を H-score 高発現群と低発現群に分け、それぞれの群の 5 年無再発生存率を Kaplan–Meier 法で計算し、log-rank 検定を行ったところ、高発現群では低発現群に比べ有意に予後が悪かった (図 8A)。さらに「non-Lepidic adenocarcinoma 群」内でも同様に高発現群では低発現群に比べ有意に予後が悪かった (図 8B)。一方で「Lepidic adenocarcinoma 群」内では高発現群では低発現群に比べ予後が悪い傾向がみられるものの有意な差はみられなかった (p=0.087) (図 8C)。

肺腺癌患者の予後に影響をもたらす因子を検索するために Cox 比例ハザードモデルを用い多変量解析を行った。多変量解析に用いた因子は単変量解析で有意差がみられた三因子である。すなわち組織亜型（AIS and MIA vs. 浸潤性肺腺癌)、病理学的病期（p stage 0-I vs. II-IV)、セルロプラスミンの H−score (low vs. high）である。その結果、それぞれの因子は独立した予後規定因子であることがわかった（表 5)。

6. 考察

本研究は初めて肺腺癌臨床検体と肺腺癌細胞株を用い、セルロプラスミンの発現を解析し、発現と臨床病理学的因子を比較した研究である。肺腺癌臨床サンプルにおいてセルロプラスミンの mRNA レベルでの発現量は AIS と比較し有意に浸潤性肺腺癌において高くなっており、同様の結果は細胞株においてもみられた。臨床検体において mRNA 発現量と免疫組織化学により得られた H-score には有意な相関がみられた。免疫組織化学においてセルロプラスミン染色は腫瘍細胞の細胞質内に顆粒状の染色像を示したほか、気腔内、血管内、間質内にも陽性像を示した。免疫組織化学の結果からはセルロプラスミンの発現は AIS に比べ浸潤性肺腺癌で有意に高く、AIS から浸潤性肺腺癌に段階的に進行するに伴い腫瘍細胞においてセルロプラスミンの発現が亢進することが示唆された。

これらの結果の元、セルロプラスミンの発現と予後を解析したところセルロプラスミンの発現の高さは予後の悪さと関連することがわかった。AIS や MIA あるいは Lepidic adenocarcinoma など Lepidic 成分の含有は予後良好因子であることから (13, 33)、これらの組織型を除いた non-Lepidic adenocarcinoma 群でも予後を比較したところ、セルロプラスミンの発現が高い群で有意に予後が悪かった。さらに多変量解析ではセルロプラスミンは独立した予後因子であることがわかった。これらのことからセルロプラスミンの免疫組織化学は肺腺癌における予後予測マーカーとして有用であることが示唆された。

セルロプラスミンは銅や鉄代謝機能のほかに血管新生に関与すること (20) や炎症の際にインターロイキンが肝細胞を刺激する事でセルロプラスミンの産生が促進されることが報告されている (34-37)。これはセルロプラスミンが抗酸化能を有し、炎症や活性酸素などのストレスに対抗するからと考えられている (19, 20, 34-38)。さらに実験的にはセルロプラスミンは鉄不足や低酸素状態で肝細胞における産生が増加することが知られている (39-41)。以前より炎症、妊娠、腎障害、鉄不足、そして肺腺癌を含む各種の悪性腫瘍を有する人々ではセルロプラスミンの血清値が高いことが報告されてきた (22-25, 38-41) が、その理由は各種のストレスに対しセルロプラスミンの産生が反応性に促進されたためと考えられている。したがって悪性腫瘍患者における血清セルロプラスミン値上昇も肝細胞に由来する反応性変化の範疇と考えられてきた。

一方で腫瘍細胞内においてセルロプラスミン発現が上昇するという報告や(25-28) や、腫瘍細胞におけるセルロプラスミンの発現を阻害することで腫瘍の血管新生が抑えられ、その結果大腸癌や乳癌の増殖を抑制したという報告もなされている (42, 43)。本研究においても肺腺癌の腫瘍細胞においてセルロプラスミン発現があることが確認されており、セルロプラスミンが抗酸化あるいは血管新生を惹起する因子として働いていることを考慮すると、腫瘍細胞が自らの進行や浸潤に有利な環境を形成している可能性がある。

さらに我々は肺腺癌細胞株の培養上清に多くセルロプラスミンが含まれていることを発見した。セルロプラスミンは mRNA レベルにおいては各細胞株において種々の発現がみられた一方、ウエスタンブロットでは培養上清に強いバンドがみられた。このことから細胞株において産生されたセルロプラスミンは培養上清内に分泌されている可能性がある。免疫組織化学においてもセルロプラスミン染色は腫瘍細胞の細胞質内に顆粒状の染色像を示したほか、気腔内、間質内にも陽性像を示しており、腫瘍により産生されたセルロプラスミンが組織内に分泌されていると考えられる。肺腺癌患者の血清においてセルロプラスミンが高いこともこの分泌能が関係している可能性があり、セルロプラスミンが血清マーカーとして有用である可能性を示唆している。ただし、炎症や悪性腫瘍の存在下では肝臓におけるセルロプラスミン産生が上昇することは上述の通りであり、血清におけるセルロプラスミンが肝臓由来か腫瘍由来かを見極めることが今後の検討課題である。

本研究では肺腺癌の腫瘍細胞がセルロプラスミンを産生し、セルロプラスミンが肺腺癌の良いバイオマーカーになる可能性があることを示した。しかしながら本研究にはいくつかの制限がある。まず、セルロプラスミンの免疫組織化学染色をスコアリングする際に、腫瘍細胞以外の陽性像（気腔内、間質、血管内）を考慮に入れなかった点である。肺腺癌の臨床検体における解析では mRNA レベルでは AIS と浸潤性肺腺癌に有意な差がみられた一方でウエスタンブロットでは AIS においてもバンドが検出されている。本研究ではウエスタンブロットは周囲組織を含んだ状態で行っており、気腔内や血清内に含まれるセルロプラスミンを検出していると考えられる。より正確な評価をするためにレーザーマイクロダイセクションで腫瘍のみを単離する必要がある。次に、定量リアルタイム RT-PCR とウエスタンブロット両方の解析に使用できるような、十分な凍結サンプル量が確保できる症例が 6 例しか用意できず、結果を正

確に解析することが困難であった。最後に本研究では血清におけるセルロプラスミンの解析は行っていない。腫瘍におけるセルロプラスミン発現とそれに対応する血清セルロプラスミンを比較することでより多くの情報を得ることができる可能性がある。将来的には血清を含め解析を行う予定である。

7. 結論

本研究では主に肝細胞で産生・分泌されるセルロプラスミンが肺腺癌の腫瘍細胞において発現することを見いだした。セルロプラスミンの腫瘍における発現は AIS から浸潤性肺腺癌に進行するにつれて上昇し、かつ発現が高いほど予後が悪いことがわかった。また肺腺癌の細胞株を用いた実験では、肺腺癌の腫瘍細胞が分泌能を有している可能性があることがわかった。これらのことよりセルロプラスミンが有用な肺腺癌の腫瘍マーカーになる可能性が示された。

8. 謝辞

本研究を進めるにあたり、研究全般にわたりご指導・ご鞭撻いただきました筑波大学医学医療系・教授　野口雅之先生に厚く御礼を申し上げます。

また日頃より、熱心にご指導いただきました同・准教授　坂下信悟先生、同・助教　柴綾先生に深謝いたします。

本研究においてウエスタンブロットを中心とした技術面でのご指導を賜りました国立研究開発法人・産業技術総合研究所・創薬基盤研究部門・栂谷内　晶先生に感謝いたします。

最後に本研究を進めるにあたり多大なるご協力をいただきました、筑波大学附属病院病院病理部教職員、および筑波大学大学院診断病理学教室の皆々様に感謝いたします。

9. 参考文献

1. 国立がん研究センターがん対策情報センター． がん情報サービス．
http://ganjoho．jp/public/statistics/pub/statistics01．html

2. Torre LA, Bray F, Siegel RL, Ferlay J, Lortet-tieulent J, Jemal A. Global Cancer Statistics, 2012. CA. Cancer J. Clin. 65 (2015) 87–108.

3. Travis WD, Brambilla E, Burke AP, Marx A, Nicholson AG. eds WHO Classification of Tumours of the Lung, Pleura, Thymus and Heart, 4th edn. Lyon: IARC 2015.

4. Minami Y, Matsuno Y, Iijima T, Morishita Y, Onizuka M, Sakakibara Y, et al. Prognostication of small-sized primary pulmonary adenocarcinomas by histopathological and karyometric analysis. Lung Cancer. 48 (2005) 339–348.

5. Niho S, Yokose T, Suzuki K, Kodama T, Nishiwaki Y, Mukai K. Monoclonality of atypical adenomatous hyperplasia of the lung. Am J Pathol. 154 (1999) 249–254.

6. Sakamoto H, Shimizu J, Horio Y, Ueda R, Takahashi T, Mitsudomi T, et al. Disproportionate representation of KRAS gene mutation in atypical adenomatous hyperplasia, but even distribution of EGFR gene mutation from preinvasive to invasive adenocarcinomas. J. Pathol. 212 (2007) 287–294.

7. Suzuki K, Takahashi K, Yoshida J, Nishimura M, Yokose T, Nishiwaki Y, et al. Synchronous double primary lung carcinomas associated with multiple atypical adenomatous hyperplasia. Lung Cancer. 19 (1998) 131–139.

8. Noguchi M, Morikawa A, Kawasaki M, Matsuno Y, Yamada T, Hirohashi S, et al. Small adenocarcinoma of the lung. Histologic characteristics and prognosis. Cancer 75 (1995) 2844–2852.

9. Suzuki K, Asamura H, Kusumoto M, Kondo H, Tsuchiya R. “Early” peripheral lung cancer: Prognostic significance of ground glass opacity on thin-section computed tomographic scan. Ann. Thorac. Surg. 74 (2002) 1635–1639.

10. Sakurai H, Maeshima A, Watanabe S, Suzuki K, Tsuchiya R, Maeshima AM, et al. Grade of stromal invasion in small adenocarcinoma of the lung: histopathological minimal invasion and prognosis. Am. J. Surg. Pathol. 28 (2004) 198–206.

11. Yim J, Zhu L-C, Chiriboga L, Watson HN, Goldberg JD, Moreira AL. Histologic features are important prognostic indicators in early stages lung adenocarcinomas. Mod. Pathol. 20 (2007) 233–241.

12. Borczuk AC, Qian F, Kazeros A, Eleazar J, Assaad A, Sonett JR, et al. Invasive size is an independent predictor of survival in pulmonary adenocarcinoma. Am. J. Surg. Pathol. 33 (2009) 462–469.

13. Yoshizawa A, Motoi N, Riely GJ, Sima CS, Gerald WL, Kris MG, et al. Impact of proposed IASLC/ATS/ERS classification of lung adenocarcinoma: prognostic subgroups and implications for further revision of staging based on analysis of 514 stage I cases. Mod. Pathol. 24 (2011) 653–664.

14. Borczuk AC. Prognostic considerations of the new World Health Organization classification of lung adenocarcinoma. Eur. Respir. Rev. 25 (2016) 364–371.

15. Noguchi M. Stepwise progression of pulmonary adenocarcinoma--clinical and molecular implications. Cancer Metastasis Rev. 29 (2010) 15–21.

16. Shiba-Ishii A, Kano J, Morishita Y, Sato Y, Minami Y, Noguchi M. High expression of stratifin is a universal abnormality during the course of malignant progression of early-stage lung adenocarcinoma. Int. J. Cancer 129 (2011) 2445–2453.

17. Shiba-Ishii A, Kim Y, Shiozawa T, Iyama S, Satomi K, Kano J, et al. Stratifin accelerates progression of lung adenocarcinoma at an early stage. Mol. Cancer. 14 (2015) 142.

18. Shiba-Ishii A, Noguchi M. Aberrant stratifin overexpression is regulated by tumor-associated CpG demethylation in lung adenocarcinoma. Am. J. Surg. Pathol.

180 (2012) 1653–1662.

19. Osaki S, Johnson DA, Frieden E. The possible significance of the ferrous oxidase activity of ceruloplasmin in normal human serum. J. Biol. Chem. 241 (1966) 2746–2751.

20. Raju KS, Alessandri G, Ziche M, Gullino PM. Ceruloplasmin, copper ions, and angiogenesis. J. Natl. Cancer Inst. 69 (1982) 1183–1188.

21. Arredondo M, Núñez MT. Iron and copper metabolism. Mol. Aspects Med. 26 (2005) 313–327.

22. Linder MC, Moor JR, Wright K. Ceruloplasmin assays in diagnosis and treatment of human lung, breast, and gastrointestinal cancers. J. Natl. Cancer Inst. 67 (1981) 263–275.

23. Senra Varela A, Lopez Saez JJB, Quintela Senra D. Serum ceruloplasmin as a diagnostic marker of cancer. Cancer Lett. 121 (1997) 139–145.

24. Pejovic M, Djordjevic V, Ignjatovic I. Serum levels of some acute phase proteins in kidney and urinary tract urothelial cancers. Int. Urol. Nephrol. 29 (1997) 427–432.

25. Doustjalali SR, Yusof R, Govindasamy GK, Bustam AZ, Pillay B, Hashim OH. Patients with nasopharyngeal carcinoma demonstrate enhanced serum and tissue ceruloplasmin expression. J. Med. Invest. 53 (2006) 20–28.

26. Lokamani I, Looi ML, Md Ali SA, Mohd Dali AZH, Ahmad Annuar MA, Jamal R. Gelsolin and ceruloplasmin as potential predictive biomarkers for cervical cancer by 2D-DIGE proteomics analysis. Pathol. Oncol. Res. 20 (2014) 119–129.

27. Knapp J, Olson L, Tye S, Bethard JR, Welsh C a., Rumbolt Z, et al. Case of Desmoplastic Infantile Ganglioglioma Secreting Ceruloplasmin. J. Child Neurol. 20 (2005) 920–924.

28. Han IW, Jang J, Kwon W, Park T, Kim Y, Lee KB, et al. Ceruloplasmin as a prognostic marker in patients with bile duct cancer. Oncotarget 8 (2017) 29028–29037.

29. Grunnet M, Sorensen JB. Carcinoembryonic antigen (CEA) as tumor marker in lung cancer. Lung Cancer. 76 (2012) 138–143.

30. Nakamura H, Nishimura T. History, molecular features, and clinical importance of conventional serum biomarkers in lung cancer. Surg Today. 47 (2017) 1037–1059.

31. Sun B, Guo W, Hu S, Yao F, Yu K, Xing J, et al. Gprc5a-knockout mouse lung epithelial cells predicts ceruloplasmin, lipocalin 2 and periostin as potential biomarkers at early stages of lung tumorigenesis. Oncotarget. 8 (2017) 13532-13544.

32. Shimada A, Kano J, Ishiyama T, Okubo C, Iijima T, Morishita Y, et al. Establishment of an immortalized cell line from a precancerous lesion of lung adenocarcinoma, and genes highly expressed in the early stages of lung

adenocarcinoma development. Cancer Sci. 96 (2005) 668–675.

33. Moon Y, Sung SW, Lee KY, Kim YK, Park JK. The importance of the lepidic component as a prognostic factor in stage I pulmonary adenocarcinoma. World J. Surg. Oncol. 14 (2016) 37.

34. Linder MC, Hazegh-Azam M. Copper biochemistry and molecular biology. Am. J. Clin. Nutr. 63 (1996) 797S–811S.

35. Miura T, Muraoka S, Ogiso T. Adriamycin-induced lipid peroxidation of erythrocyte membranes in the presence of ferritin and the inhibitory effect of ceruloplasmin. Biol. Pharm. Bull. 16 (1993) 664–667.

36. Daffada AAI, Young SP. Coordinated regulation of ceruloplasmin and metallothionein mRNA by interleukin-1 and copper in HepG2 cells. FEBS Lett.457 (1999) 214–218.

37. Persichini T, Maio N, di Patti MCB, Rizzo G, Toscano S, Colasanti M, et al. Interleukin-1β induces ceruloplasmin and ferroportin-1 gene expression via MAP kinases and C/EBPβ, AP-1, and NF-κB activation. Neurosci Lett. Elsevier Ireland Ltd; 484 (2010) 133–138.

38. Healy J, Tipton K. Ceruloplasmin and what it might do. J. Neural. Transm. 114 (2007) 777–781.

39. Mukhopadhyay CK, Mazumder B, Fox PL. Role of hypoxia-inducible factor-1 in transcriptional activation of ceruloplasmin by iron deficiency. J. Biol. Chem. 275 (2000) 21048–21054.

40. Wenger RH. Cellular adaptation to hypoxia: O2-sensing protein hydroxylases, hypoxia-inducible transcription factors, and O2-regulated gene expression. FASEB J. 16 (2002) 1151–1162.

41. Tapryal N, Mukhopadhyay C, Das D, Fox PL, Mukhopadhyay CK. Reactive oxygen species regulate ceruloplasmin by a novel mRNA decay mechanism involving its 3'-untranslated region implications in neurodegenerative diseases. J. Biol. Chem. 284 (2009) 1873–1883.

42. Pan Q, Kleer CG, van Golen KL, Irani J, Bottema KM, Bias C, et al. Copper deficiency induced by tetrathiomolybdate suppresses tumor growth and angiogenesis. Cancer Res. 62 (2002) 4854–4859.

43. Dai L, Cui X, Zhang X, Cheng L, Liu Y, Yang Y, et al. SARI inhibits angiogenesis and tumour growth of human colon cancer through directly targeting ceruloplasmin. Nat. Commun. 7 (2016) 11996.

Preinvasive lesions：前浸潤性病変
Atypical adenomatous hyperplasia：異型腺腫様過形成
Adenocarcinoma in situ：上皮内腺癌
Minimally invasive adenocarcinoma：微少浸潤性腺癌
Invasive adenocarcinoma：浸潤性腺癌
Lepidic adenocarcinoma：置換型腺癌
Acinar adenocarcinoma：腺房型腺癌
Papillary adenocarcinoma：乳頭型腺癌
Micropapillary adenocarcinoma：微小乳頭型腺癌
Solid adenocarcinoma：充実型腺癌
Variants of invasive adenocarcinoma：特殊型浸潤性腺癌
Invasive mucinous adenocarcinoma：浸潤性粘液腺癌
Colloid adenocarcinoma：膠様（コロイド）腺癌
Fetal adenocarcinoma：胎児型腺癌
Enteric adenocarcinoma：腸型腺癌

表 1 肺腺癌の WHO 分類（2015）

	Gene Symbol	Genebank	Function	Invasive/AIS
1	ZCCHC5	NM_152694	binding	9.56
2	GOLPH2	NM_016548	unknown	4.63
3	C9orf24	NM_032596	unknown	4.59
4	SCGB1A1	NM_003357	binding, enzyme regulator, signal transducer	4.26
5	FXR2	NM_004860	binding	4.10
6	VBP1	NM_003372	unknown	3.36
7	BIRC5	NM_001168	enzyme regulator	3.36
8	TXNRD2	NM_006440	antioxidant, catalytic, transporter	3.06
9	HTATIP2	NM_006410	binding, transcription regulator	2.99
10	DLEU2	NM_006021	unknown	2.94
11	CHI3L1	NM_001276	catalytic, structural molecule	2.90
12	SLC25A16	NM_152707	binding, transporter	2.86
13	IFI27	NM_005532	unknown	2.85
14	LYZ	NM_000239	catalytic(hydrolase activity)	2.80
15	IL1F7	NM_014439	binding, signal transducer	2.75
16	MDH1	NM_005917	unknown	2.71
17	TERF2IP	NM_018975	binding(nucleic acid binding)	2.59
18	USP31	NM_032236	catalytic(hydrolase activity)	2.51
19	SFN	NM_006142	binding, enzyme regulator	2.38
20	MGC21675	NM_052861	unknown	2.37
21	HIST2H2AA	NM_003516	binding(nucleic acid binding)	2.23
22	CP	NM_000096	binding, catalytic, transporter	2.18
23	MDK	NM_002391	binding, signal transducer	2.13
24	LCN2	NM_005564	binding, transporter	2.09
25	SOS2	NM_006939	enzyme regulator	2.02

表 2 マイクアレイ解析により選定された遺伝子一覧（文献 12 の Supporting Information Table 3 から引用）
SFN: Stratifin, CP: Ceruloplasmin

Gene symbol (Accession no.)	Forward primer (5'-3') Reverse primer (5'-3')
CP (NM_000096)	TTTCACGGCCATAGCTTCCAA TCACATGGCAGTGGAGTAACCAA
ACTB (NM_001101)	TGGCACCCAGCACAATGAA CTAAGTCATAGTCCGCCTAGAAGCA

CP: Ceruloplasmin, ACTB: beta-actin

表 3 定量リアルタイム RT-PCR に使用したプライマー

臨床病理学的因子	患者数	H-score 低発現	H-score 高発現	p 値
全患者数	196	104	92	
平均年齢(歳)	67	66.7	67.2	0.156
性別				
男性	118	60	58	0.445
女性	78	44	34	
組織亜型				
AIS	20	19	1	<0.01
MIA	12	10	2	
Lepidic	47	25	22	
Papillary	30	15	15	
Acinar	25	7	18	
Solid	38	13	25	
Micropapillary	4	2	2	
IMA	20	13	7	
病理学的病期				
pStage 0	20	19	1	<0.01
pStage I	107	61	46	
pStage II	33	12	21	
pStage III	30	12	18	
pStage IV	6	0	6	
pT 因子				
is	20	19	1	<0.01
mi	12	10	2	
1	62	33	29	

2	72	30	42	
3	29	12	17	
4	1	0	1	
pN 因子				
N0/NX	145	86	59	<0.01
N1/N2	51	18	33	

表 4 セルロプラスミンの発現と肺腺癌患者の臨床病理学的因子の関係

AIS: adenocarcinoma *in situ*, MIA: minimally invasive adenocarcinoma, IMA: invasive mucinous adenocarcinoma, is: in situ, mi: minimally.

因子		患者数	単変量解析 ハザード比(95%CI)	多変量解析 ハザード比(95%CI)
年齢(歳)	<65	83	1	
	≥65	113	1.364 (0.889-2.095) p=0.156	
性別	女性	78	1	
	男性	118	1.818 (1.152-2.874) p=0.10	
組織亜型	AIS or MIA	32	1	1
	Invasive	164	5.631 (2.065-15.353) p<0.01	2.872 (1.004-8.217) p=0.049
病理学的病期	0 or I	127	1	1
	II or III or IV	69	3.702 (2.433-5.631) p<0.01	2.731 (1.764-4.228) p<0.01
H-score	Low	104	1	1
	High	92	2.479 (1.612-3.812) p<0.01	1.642 (1.050-2.568) p=0.030

表 5 Cox 比例ハザードモデルを使用した肺腺癌患者の無再発生存率の多変量解析

AIS: adenocarcinoma *in situ*, MIA: minimally invasive adenocarcinoma, CI: confidence interval.

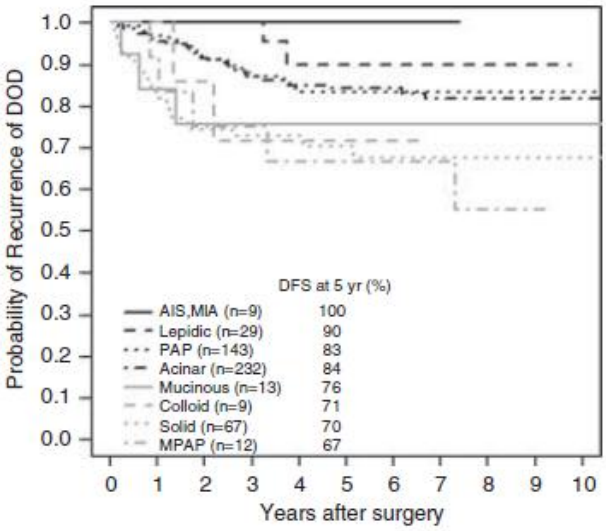

図 1 肺腺癌の組織亜型ごとの 5 年無病生存率（文献 9 より引用）

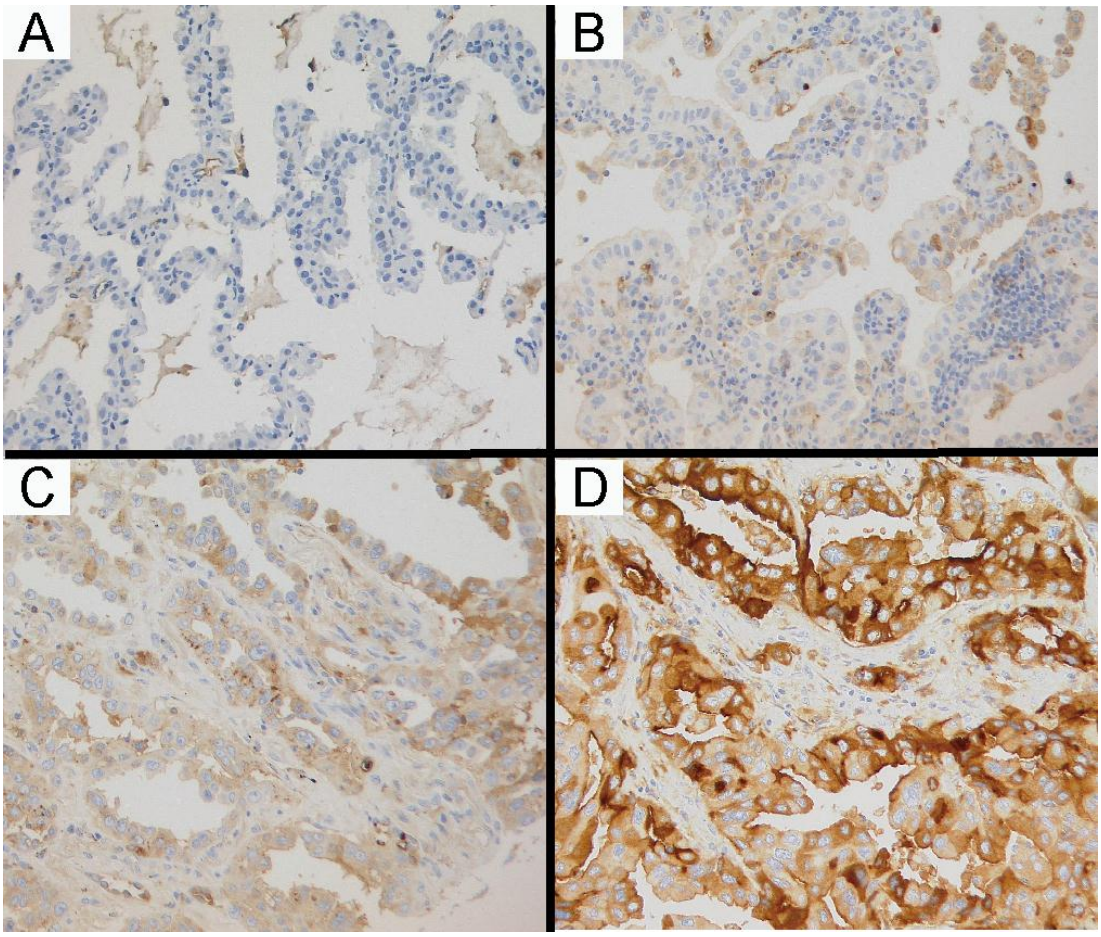

図 2 肺腺癌におけるセルロプラスミン染色。セルロプラスミンは主に腫瘍細胞の細胞質内に顆粒状に陽性像を示した。図の染色強度を基準にスコアリングを行った。Intensity score: 0 (A). Intensity score: 1 (B). Intensity score: 2 (C). Intensity score: 3 (D).

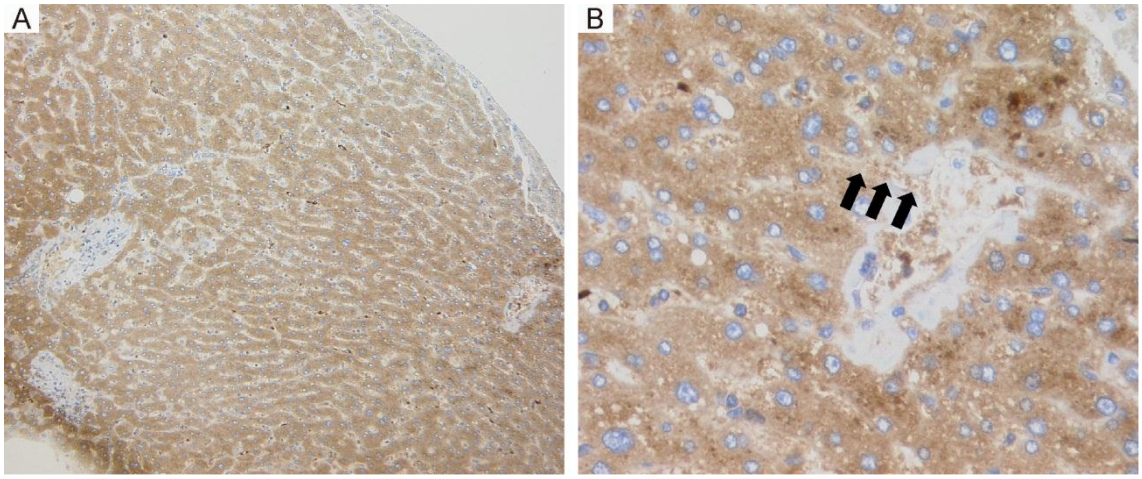

図 3 正常肝組織におけるセルロプラスミン染色 (A: x100, B: x400)。セルロプラスミンは主に肝細胞の細胞質内に陽性像を示した。セルロプラスミンが類洞を介して肝静脈内に分泌されている像が確認できる (B, 矢印)。

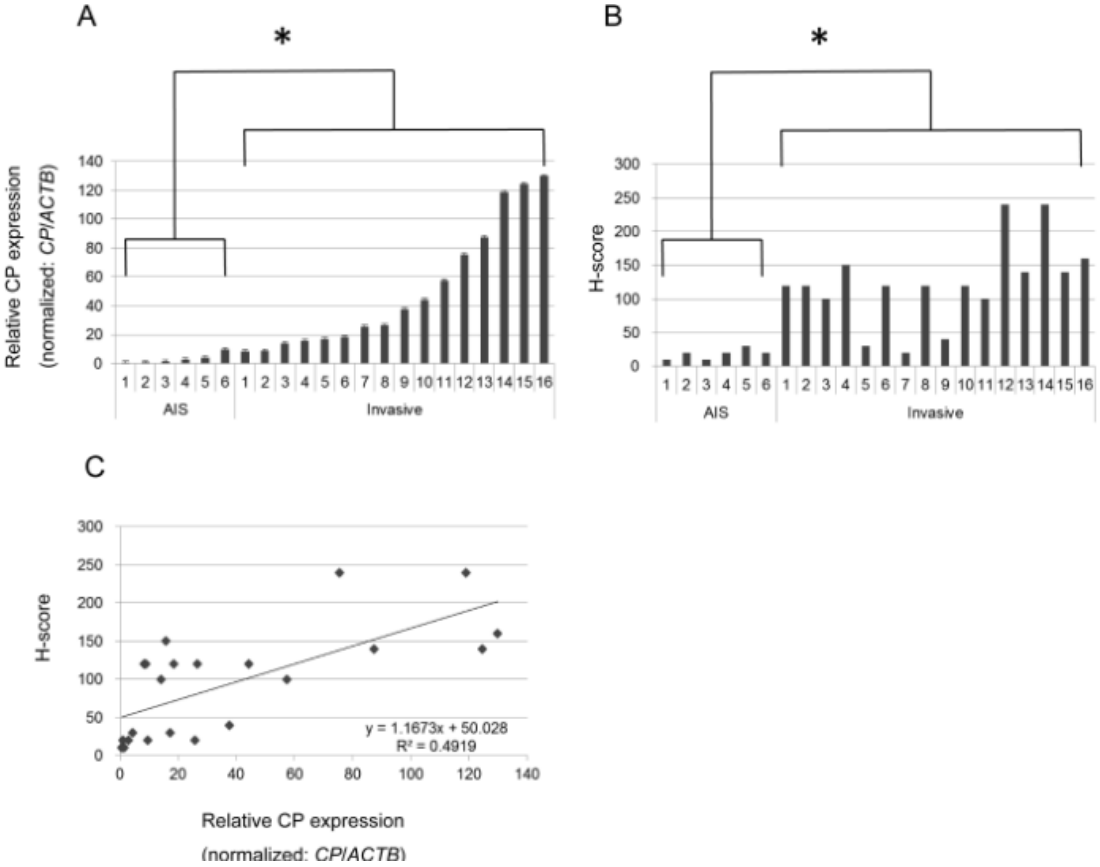

図 4 AIS 6 例と浸潤性肺腺癌 22 例におけるセルロプラスミンの定量リアルタイム RT-PCR (A)と H-score (B)。mRNA の発現量と H-score の散布図および両者の相関関係図 (C)。

AIS: adenocarcinoma *in situ*, CP: ceruloplasmin, ACTB: beta-actin, * $p<0.01$.

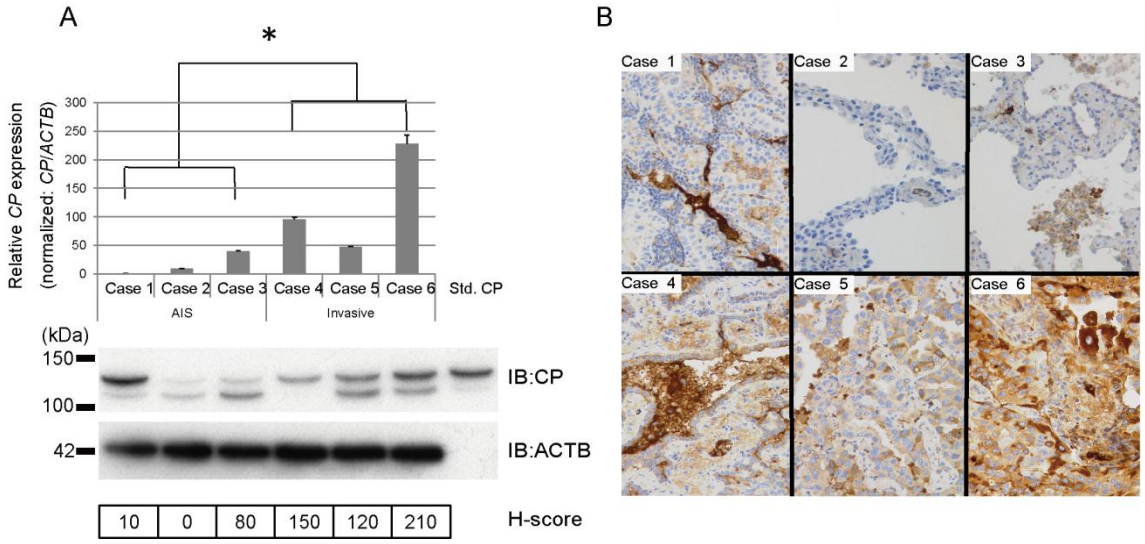

図 5 AIS 3 例と浸潤性肺腺癌 3 例におけるセルロプラスミンの定量リアルタイム RT-PCR、ウエスタンブロット(ロードタンパク量: 2μg/well)、H-score (A)。各々のセルロプラスミンの染色態度 (x200) (B)。

AIS: adenocarcinoma *in situ*, CP: ceruloplasmin, ACTB: beta-actin, IB: immunoblot, Std: standard (recombinant human CP), * $p<0.01$.

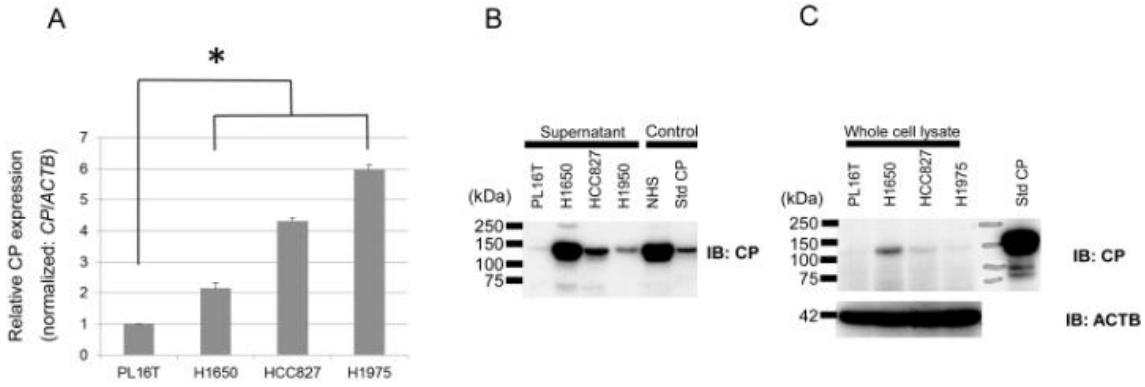

図6 AAH細胞株1つ (PL16T) と肺腺癌細胞株3つ (H1650, HCC827, H1975) における定量リアルタイム RT-PCR (A) とそれぞれの細胞株におけるウエスタン・ブロット; 細胞上清 (ロードタンパク量: 5μg/well) (B); 細胞ライセート (ロードタンパク量: 40μg/well) (C)。

AAH: atypical adenomatoid hyperplasia, CP: ceruloplasmin, ACTB: beta-actin, IB: immunoblot, NHS: normal human serum, Std: standard (recombinant human CP),

* $p<0.01$.

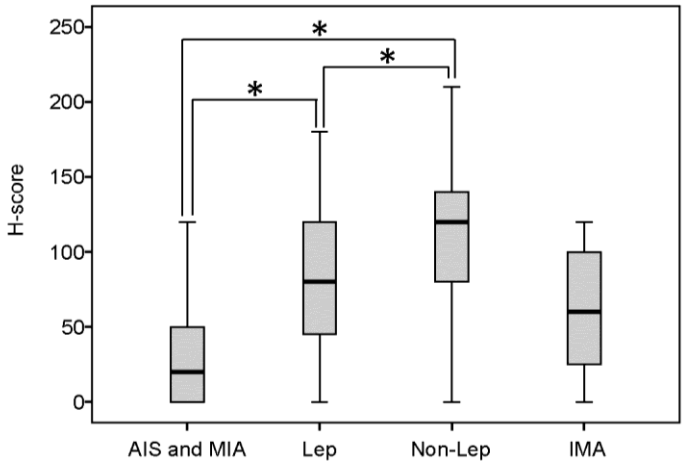

図 7 各肺腺癌組織亜型における H-score (A)。

AIS: adenocarcinoma *in situ*, MIA: minimally invasive adenocarcinoma, Lep: lepidic adenocarcinoma, non-Lep: non-lepidic adenocarcinoma, IMA: invasive mucinous adenocarcinoma, * $p<0.01$.

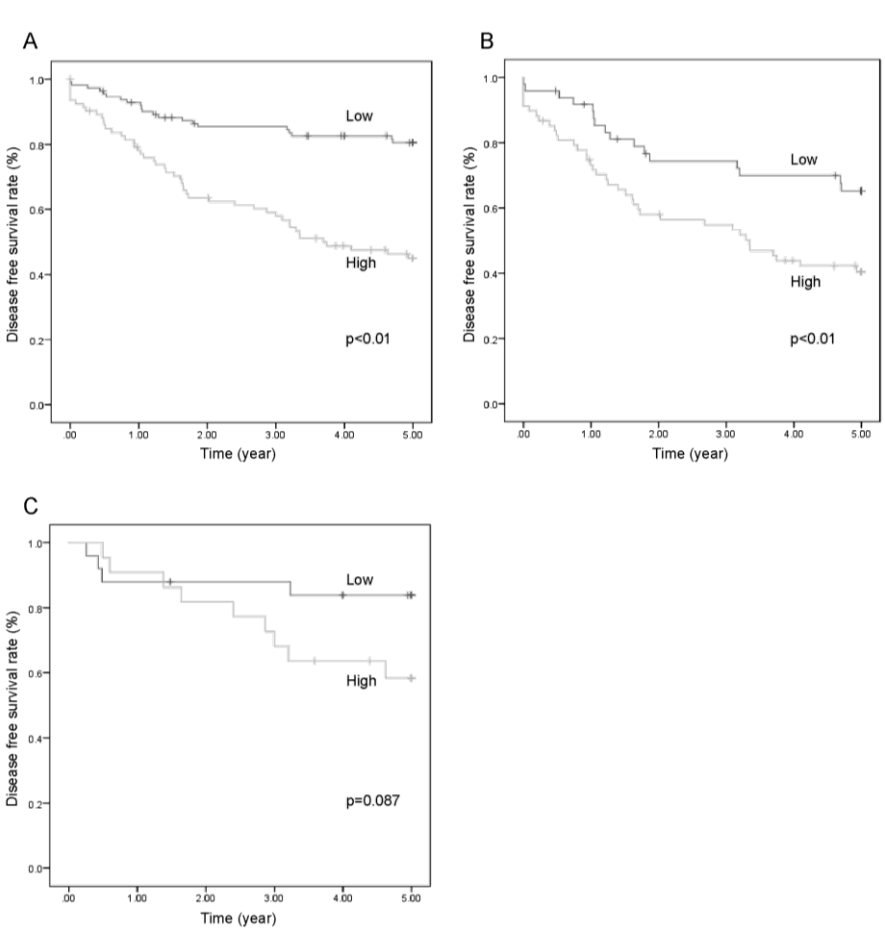

図 8 H-score と肺腺癌患者の無病再発生存期間との関係; 全患者 (A); non-Lepidic adenocarcinoma 群 (B); Lepidic adenocarcinoma 群 (C)。