

科学研究費助成事業 研究成果報告書

平成 26 年 6 月 19 日現在

機関番号：12102

研究種目：若手研究(B)

研究期間：2012～2013

課題番号：24700492

研究課題名(和文)小児成長モニタリング用オープン型コンパクトMRIの開発

研究課題名(英文)Development of open compact MRI system for monitoring children's growth

研究代表者

寺田 康彦(Terada, Yasuhiko)

筑波大学・数理物質系・助教

研究者番号：20400640

交付決定額(研究期間全体)：(直接経費) 3,400,000円、(間接経費) 1,020,000円

研究成果の概要(和文)：小児の成長は、手の骨の成熟度を示す骨年齢で評価される。骨年齢は、これまでX線画像をもとに評価されていたが、放射線被曝の問題などにより、X線計測に代わる新しい計測手法が求められている。本研究では、小型の永久磁石を用いて、小児が楽な姿勢で、保護者と一緒に負担なく検査を受けることのできる、オープン型コンパクトMRIシステムを開発した。さらに、大規模ボランティア計測を行い、MR画像から骨年齢を評価するプロトコルを確立した。

研究成果の概要(英文)：Skeletal age is a standard measure of growth for children and is often determined by assessing skeletal maturity visible in a radiograph. However, standard radiography poses a radiation risk, which cannot be justified as a screening tool for healthy children, and an alternative method of skeletal age examination is required. In this study, a dedicated open, compact MRI scanner, which offers a comfortable environment for children, was developed. A wider range of skeletal ages was assessed and its validity was evaluated.

研究分野：コンパクトMRIシステムの開発と応用

科研費の分科・細目：人間医工学・医用システム

キーワード：オープンコンパクトMRI 骨年齢 小児の成長 小型永久磁石

1. 研究開始当初の背景

小児の成長には、どの親も強い関心を寄せている。特に身長が平均に比べてかなり低い場合には、単に成長が遅いのか、あるいは成長障害が関係しているのかを早期に判定する必要がある。小児の成長や発達を正しく知るための尺度として、生物学的年齢が提唱され、中でも骨年齢が主に用いられている。骨年齢とは、骨の生物学的な成熟度の指標であり、特定部位の骨の数や形態から算出される。

これまで、骨年齢は、手と手首の骨の単純 X 線画像を使って評価されてきた。しかし X 線計測は電離放射線の被曝を伴うため、特に小さい子どもに対しては使用を控えるべきとの考え方がある。また、本来は三次元で評価すべき形態情報を、二次元で評価しているために、情報の欠損が生じてしまう。そこで近年、X 線に代わる新しい計測手法が求められている。その候補として、特定の骨間の超音波伝播速度を測定する方式が提唱されている。しかし、計測量の物理的意義が不明確であり、計測位置も三次元的に確定しないため、有効な手法とはいえず、ほとんど普及していないのが現状である。

一方、磁気共鳴イメージング (MRI) は、非侵襲な手法であり、高い空間分解能で三次元的な形態学的情報を提供するため、小児の骨年齢計測への応用が期待できる。ところが全国的に普及している全身用 MRI システムは、検査コストが高く、検査時間枠の確保も難しいため、健常児に対する検査のハードルは高い。また、密閉されたシールドルームの中の狭い穴の中に入って、一人で検査を受ける必要があるため、子どもの心理的な負担も大きい。さらに撮像中に静止姿勢を保たせるため、鎮静剤の投与が必要となる場合もある。以上のことから、小児の成長評価に全身用 MRI を使うのは、現実的には難しく、実際、世界的にも研究報告例がない。

2. 研究の目的

そこで本研究では、小児の手と手首を対象とした専用の MRI システムを開発し、小児成長評価プロトコルを確立する。このシステムでは、磁石開口部がオープンでコンパクトな永久磁石を採用し、シールドルームが不要であり、オープンなスペースで計測できるようになるため、小児が楽な姿勢で、保護者と一緒に椅子に座りながら検査を受けることができる。また手専用装置のため、検査時間にも余裕があり、多数の被験者を対象とした、横断的・縦断的な成長モニタリングが可能となる。

3. 研究の方法

まず、小児の手のサイズに合わせて小型化した磁気回路を新たに購入し、よりコンパクト性の高い MRI システムを開発した。次に小児の手に最適な撮像プロトコルの検証を行った。さらに数十名の小児ボランティアを対

象に撮像を行った。この画像を基に、専門医が骨年齢を査定し、骨年齢と暦年齢との相関、読影者間・内の一致度を評価して、骨年齢評価の妥当性を検証した。

4. 研究成果

まず、小型の C 型永久磁石磁気回路を使った MRI 装置を開発した (図 1)。シングルチャンネルシムコイルを設計して、磁場均一性調整を行って、数 ppm 程度の磁場均一性を得た。また、NMR 信号に位置情報を付与する勾配磁場コイルを、遺伝的アルゴリズムによって最適化設計し、自作した。さらに、手の撮像領域に適した長円形のソレノイド・RF コイルを製作した。また、周辺雑音対策として、シールド・ルームなしで、より狭いスペースへ設置可能な局所シールド板からなる局所シールドを作成した。開発した MRI 装置を使い、成人女性 (22 歳) と小児 (5 歳) の左手首を撮像し、従来装置 (成人用 MRI) と同程度の画質を得ることに成功した。

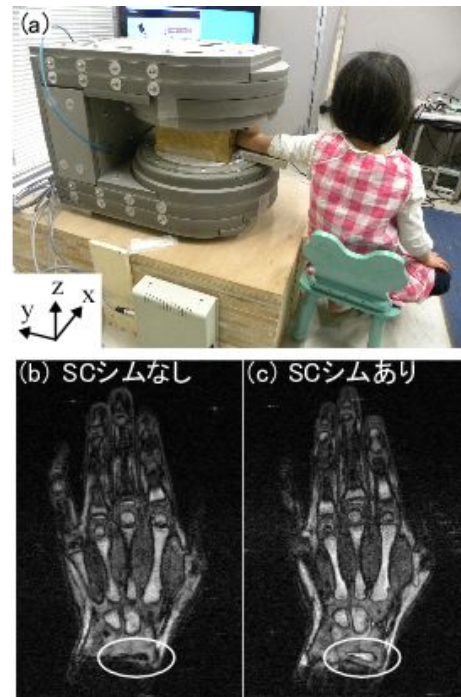


図 1 (a) 開発した小児用 MRI 装置。
(b), (c) 撮像した MR 画像の例。

次に、開発した小児用 MRI で、大規模ボランティア撮像を行い、骨年齢計測および評価の妥当性を検討した。骨年齢と暦年齢との高い相関がみられ (図 2(a))、読影の一致度も高かった。同じ被験者に対し、従来装置でも同様の撮像を行い、両者の結果を比較したところ、今回開発した MRI 装置の方が、体動アーチファクトの出現が抑制されている結果が得られた (図 2(b))。

さらに小型化したポータブル可能な永久磁石を購入し、同様に骨年齢計測用 MRI 装置

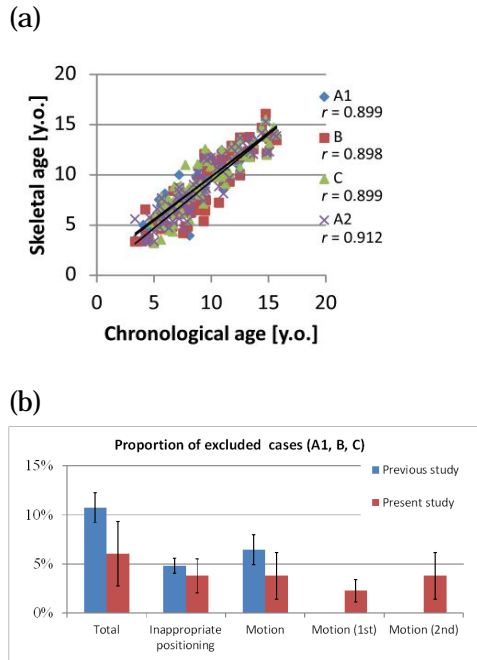


図 2 (a) 骨年齢と暦年齢との相関．
(b)読影不能症例数と原因．

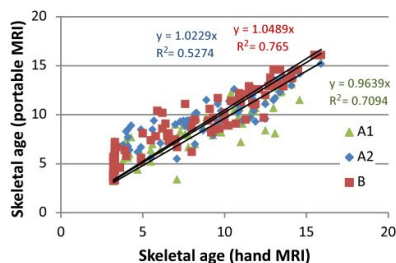
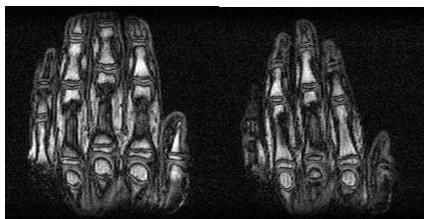


図 3 (上) ポータブル MRI .(中) 撮
像例 .(下) 小児用 MRI とポータブ
ル MRI で評価した骨年齢の相関 .

の開発を行った(図3).テスト撮像を行って十分高画質のMR画像を得ることを確認した.装置の小型化に伴い,一度に撮像可能な骨の数が減少したため,撮像対象の骨を指部に限る必要があったが,少ない骨で骨年齢評価が可能が不明だった.そこで小児ボランティア撮像を行い,得られた骨年齢評価の結果を検証した結果,指部のみの撮像でも骨年齢評価が可能であることが確認された.

本研究で開発した,小児の手専用MRIシステムは世界で唯一であり,また,MRIによる骨年齢評価の研究も,国内外に例がない.また,コストが低いだけでなく,全身用MRIにはない高いモバイル性能を有している.将来的には,システム全体を車載し,いつでもどこでも誰でも,ごく短時間で検査を受けられるようにできる.このモバイル化によって,被験者数をさらに増やすことができるため,骨年齢評価の標準データベース作成が可能となるだろう.

5. 主な発表論文等

(研究代表者,研究分担者及び連携研究者には下線)

[雑誌論文](計 4 件)

Y. Terada, S. Kono, T. Uchiumi, K. Kose, R. Miyagi, E. Yamabe, Y. Fujinaga, H. Yoshioka, Improved Reliability in Skeletal Age Assessment Using a Pediatric Hand MR Scanner with a 0.3T Permanent Magnet, *Magnetic Resonance in Medical Sciences*, 査読有, 2014, in press. DOI:10.2463/mrms2013-0098.

Y. Terada, S. Kono, D. Tamada, T. Uchiumi, K. Kose, R. Miyagi, E. Yamabe, H. Yoshioka, Skeletal Age Assessment in Children Using an Open Compact MRI System, *Magnetic Resonance in Medicine*, 査読有, 69 (2013) 1697-1702. DOI:10.1002/mrm.24439.

Y. Terada, S. Kono, K. Ishizawa, S. Inamura, T. Uchiumi, D. Tamada, K. Kose, Magnetic field shimming of a permanent magnet using a combination of pieces of permanent magnets and a single-channel shim coil for skeletal age assessment of children, *Journal of Magnetic Resonance*, 査読有, 230 (2013) 125-133. DOI:10.1016/j.jmr.2013.02.005.

Y. Terada, K. Ishi, D. Tamada, K. Kose, Power optimization of a planar single-channel shim coil for a permanent magnetic circuit, *Applied Physics Express*, 査読有, 6 (2013) 026701. DOI:10.7567/APEX6.026701.

[学会発表](計 9 件)

Y. Terada et al., Compressed sensing acceleration of bone imaging using a 0.3T

open compact MRI for skeletal age assessment, 22th Annual Meeting & Exhibition (ISMRM), 2014/5/10-19, Milano, Italy

Y. Terada et al., Validity of skeletal age assessment based on phalanges using a portable MRI, 22th Annual Meeting & Exhibition (ISMRM), 2014/5/10-19, Milano, Italy

Y. Terada et al., Skeletal Age Assessment Using a New Dedicated Hand MRI System for Young Children, 21th Annual Meeting & Exhibition (ISMRM), 2013/4/19-26, Salt lake city, USA.

Y. Terada et al., Development of a Portable Wrist MRI for Skeletal Age Assessment, 21th Annual Meeting & Exhibition (ISMRM), 2013/4/19-26, Salt lake city, USA.

寺田康彦、石澤一憲、稲村真也、石圭一郎、巨瀬勝美、小児骨年齢計測用 0.3T ポータブル MRI の開発、第 41 回日本磁気共鳴医学会大会、2013/9/19-21、アスティとくしま、徳島

寺田康彦他、小児骨年齢計測用オープン型コンパクト MRI の有用性、第 41 回日本磁気共鳴医学会大会、2013/9/19-21、アスティとくしま、徳島

Y. Terada, S. Kono, D. Tamada, T. Uchiuni, K. Kose, R. Miyagi, E. Yamabe, H. Yoshioka, Measurements of Child's Skeletal Age Using a 0.3T Open Compact MRI System, ISMRM2012, 2012/5/5-11, Melbourne, Australia

寺田康彦他、オープン型コンパクト MRI を用いて判定した小児骨年齢と骨体積との関係、第 40 回日本磁気共鳴医学会大会、2012/9/6-8、京都国際会議場、京都

寺田康彦他、小児骨年齢計測用オープン型コンパクト MRI の開発、第 40 回日本磁気共鳴医学会大会、2012/9/6-8、京都国際会議場、京都

〔図書〕(計 0 件)

〔産業財産権〕

出願状況(計 0 件)

取得状況(計 0 件)

〔その他〕

ホームページ等

<http://mrlab.frsc.tsukuba.ac.jp/newpage/>

6. 研究組織

(1)研究代表者

寺田 康彦 (TERADA, Yasuhiko)

筑波大学・数理物質系・助教

研究者番号：20400640