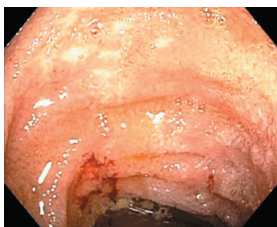


3

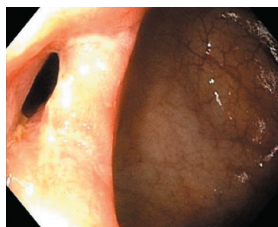
ウステキヌマブを導入した小腸大腸型クローン病症例

症
例

43歳女性，小腸大腸型クローン病（Montreal classification A2L3B1）． アダリムマブ 40 mg 2週1回投与で寛解維持されていたが再燃，血中トラフ濃度が2.5 mg/L，アダリムマブに対する抗体は認めなかった． アダリムマブを週1回投与（日本では未承認）に増量するも，臨床的寛解に至らず，内視鏡所見では，回腸にアフタ性潰瘍，右側結腸にも炎症を認めていた（HBI 5，SES-CD 7）．



回腸末端



回盲弁

▶ Management point 1 TNF 阻害薬不応症例における
ウステキヌマブの導入

本症例は，TNF 阻害薬による病勢コントロールが困難と考えられたため，ウステキヌマブの導入を予定した．内視鏡所見では，写真のようにア