

科学研究費助成事業 研究成果報告書

平成 28 年 6 月 16 日現在

機関番号：12102

研究種目：基盤研究(C) (一般)

研究期間：2013～2015

課題番号：25461041

研究課題名(和文)3次元スペックルトラッキング法による右室機能評価法の開発

研究課題名(英文)Development of three dimensional speckle tracking echocardiography system specialized for the right ventricle

研究代表者

瀬尾 由広 (Seo, Yoshihiro)

筑波大学・医学医療系・准教授

研究者番号：40375499

交付決定額(研究期間全体)：(直接経費) 3,800,000円

研究成果の概要(和文)：右心室は複雑な形態をしており、3次元イメージング(3D)法が右心室機能評価に有用と考えられる。そこで、我々は右心室に特化した新規の3Dスペックルトラッキング心エコー図法(3D-STE)の開発を試みた。まず、ヒツジを用いた検証実験において、3D-STEによる右心室心筋変形度の測定値が高い信頼性を有することを確認した。次に臨床での実用性を検証するため、健常対照者と肺動脈性肺高血圧症(PAH)での比較を行ったところ、PAH群はより低い右心室変形値を示し、PAH群での右心室機能不全を評価できることを確認した。このように、右心室機能評価に有用なシステムの開発に成功した。

研究成果の概要(英文)：Based on the complex morphological nature of the right ventricle (RV), three-dimensional (3D) approaches would be more appropriate for assessing RV function than two-dimensional approaches. Then, we have developed a novel 3D speckle-tracking echocardiography (3D-STE) system specialized for the RV. In the experimental study using sheep model, the reliability of 3D-STE was validated using sonomicrometry crystals implantation. In the comparisons between 3D-STE data sets and sonomicrometry data, strong correlations were revealed ($R^2 = 0.82$ to 0.88 ; $p < 0.001$). To assess clinical feasibility, 30 controls and 11 patients with pulmonary arterial hypertension (PAH) were studied. The PAH group had lower RV global deformation values than the control group ($p < 0.001$). Thus, the novel 3D-STE system specialized for the RV is reliable for RV deformation analyses and may provide additional information about RV global and segmental function. The clinical feasibility of this system is acceptable.

研究分野：循環器内科学

キーワード：超音波 スペックルトラッキング法 右心室 心機能

1. 研究開始当初の背景

右室機能は様々な心疾患や肺疾患における予後規定因子として理解されるようになり、拡張型心筋症などの左心不全においても右心不全の重要性が注目されている。日常臨床では、非侵襲的な右室機能の評価法として2次元心エコー図法が用いられている。しかし、複雑な右室形態ゆえに2次元の画像を用いた右室機能評価には限界がある。加えて、不整脈源性右室異型性、右室梗塞、および先天性心疾患では局所的な心機能障害の評価も重要であるが、2次元心エコーでは困難である。従って、右室機能評価法に求められることは、3次元画像化によって複雑な右室形態をカバーすること、右室局所の機能評価が可能であることである。

心筋機能を評価できる方法としてスペックルトラッキング法が注目されている。この方法を用いることで心筋収縮による心筋局所の歪や変形が定量評価可能である。我々はこの方法を3次元心エコー図に応用した3次元スペックルトラッキング法について研究してきた。しかし、従来の左室のような回転楕円体にフィットさせたソフトを右室の形状に当てはめることは困難である。そこで、右室形態を考慮した3次元スペックルトラッキング法用のシステム開発が必要である。

2. 研究の目的

3次元スペックルトラッキング法を右室へ応用し、新たな右室機能の評価する方法を開発することを目的とする。

3. 研究の方法

筑波大学 循環器内科の他、連携研究者として筑波大学心臓血管外科、小児科、研究協力者として東芝メディカルシステムズ超音波開発部との研究体制を組織した。

(1) 右室用3次元スペックルトラッキングシステムの開発。筑波大学と東芝メディカルシステムズ社で行った産学共同研究により開発した3次元スペックルトラッキングシステムをベースに、新たに右室用プロトタイプソフトを開発した。

(2) 右室用3次元スペックルトラッキングシステムの信頼性に関する研究。羊開胸モデルを使用し、直接右室に植込んだ超音波クリスタルによって得られた計測値と、右室3次元心エコー画像から得られる値について比較検討実験を行った。この実験によって両者の相関性を検討し、右室用3次元スペックルトラッキングシステムの信頼性を検証した。

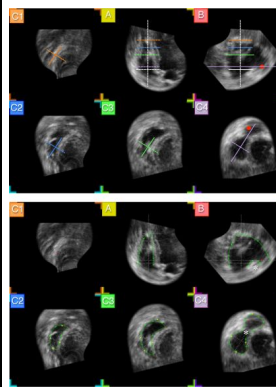
(3) 臨床における実行可能性についての検討。健常者と心疾患症例において右室用3次元スペックルトラッキングシステムより得られた右室機能指標に関して比較研究を行い、臨床例における実行可能性を検証した。特にデータ取得がどの程度可能であり、認容される再現性が得られるかを検証した。

4. 研究成果

(1) 右室用3次元スペックルトラッキングシステムの開発。

心尖部から右室全体の超音波信号を取り込み、その後図1に示すような多断面再構築像を表示するようにした。各断面でのメルクマークをもとに手動で内面をトレースすることによって右室3次元像を構築した(図2)。

図1 多断面再構築像



上段は各メルクマークとなるポイントやラインを示す。C1は心尖部頂点、AならびにB像は直行する長軸断面、C2, C3, C4は心尖部、中部、ならびに基部短軸断面を示す。下段の緑色曲線は各断面での内面をトレースした様子を示す。

右室のセグメント分割は過去に正確な定義がなされてこなかったため、それらの決定には臨床解剖学、循環器外科学の複数の専門家と議論を行った。その結果決定したセグメントを図2に示す。右室を流入路、流出路、ならびに心尖部に分割し、流入路は側壁、下壁、中隔の3セグメント、流出路は自由壁と中隔の2セグメント、そして心尖部も自由壁と中隔の2セグメントに分割した。

図2 右室セグメントの設定

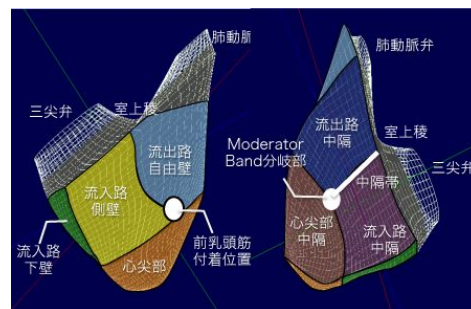


図3に示すように、収縮による局所変形を評価する指標としてLongitudinal strain(LS),Circumferential strain(CS),そしてArea change ratio(ACR)の3指標を用いて評価を可能とした。

図3 局所変形指標

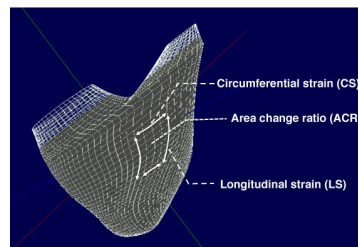
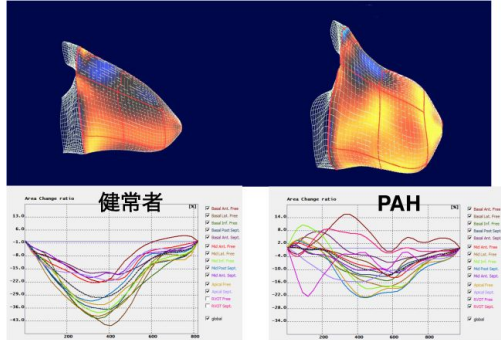


図4に健常者および肺動脈性肺高血圧症例(PAH)におけるACRによる解析結果を示す。PAH症例では局所ACR値(曲線の下方への振幅)が小さく、ピークのばらつきも大きいことから右室機能不全を検出できていることがわかる。

図4 健常者とPAH例での局所ACRの比較
上段カラー図は収縮末期の3次元スペクルトラッキング像。下段のグラフは各セグメントの一心周期におけるACR値の変化を示す。

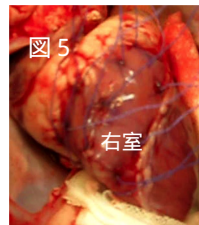


このように、本ソフトが右室機能評価に使用できる可能性が示唆された。

(2) 右室用3次元スペクルトラッキングシステムの信頼性に関する研究。

羊10頭を用いた開胸実験を行った。

図5のように、右室心筋に超音波クリスタルを植込んだ。

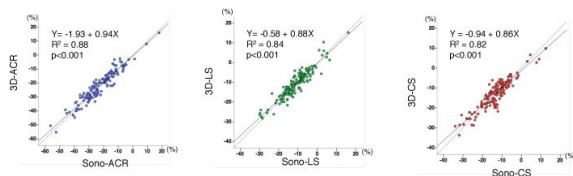


定常状態に加えて、肺動脈を鉗子で狭窄させて急性の肺高血圧モデルを作成した後負荷増加状態、および遮断薬投与による機能低下状態において実験を行った。

図6に示すように、右室変形評価を行った3指標ともに、超音波画像で計測した歪値と超音波クリスタルでの計測値の間に極めて強い相関関係が認められた。

図6 3次元スペクルトラッキングシステム計測値と超音波クリスタル計測値の相関関係。

横軸は超音波クリスタルでの計測値を、縦軸は3次元スペクルトラッキングシステムによる計測値を示す。



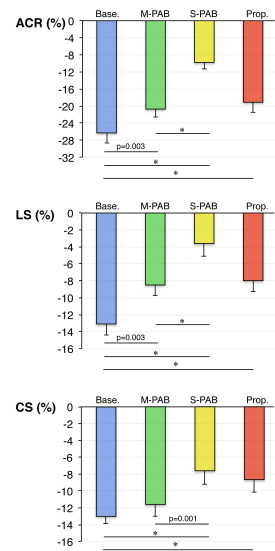
また、肺動脈絞扼により中等度肺動脈圧を上作用させた状態(M-PAB)と高度に上昇させた状態(S-PAB)において右室全体の变形度を比

較したところ、3指標ともに右室変形度が動脈圧上昇によって段階的に低下した(図7)。また、遮断薬投与(Prop.)によって有意に右室機能が低下することも確認された。

以上から、本システムによる計測値の信頼性は非常に高いと考えられた。

図7 負荷による比較

* p<0.001



(3) 臨床における実行可能性について。

30例の健常者および11例の肺動脈性肺高血圧症例において画像を取得し、解析を行った。右室流出路は超音波画像取得が困難な症例が他のセグメントよりも多く、良好な画像が得られた症例は75.6%であった。一方、他の領域では90%以上の症例で良好な画像が得られた。

3つの変形指標を用いて右室全体の収縮を評価したところ、全ての指標で肺動脈性肺高血圧症例では有意に低い変形度を示すことが確認できた。(ACR, -26.7 ± 4.0 vs. -12.2 ± 3.3 , $p < 0.001$; LS, -12.2 ± 3.3 vs. -5.8 ± 3.0 , $p < 0.001$; CS, -10.1 ± 3.6 vs. -4.6 ± 2.4 , $p < 0.001$)。

セグメント毎の比較では、流出路と心尖部において肺動脈性肺高血圧症と健常者の心筋変形度に有意差が認められなかった。他のセグメントでは肺動脈性肺高血圧症例では有意に低い変形度を示したが、特にACRで顕著であった。

以上より、流出路画像取得には課題が残されたが他のセグメントでの画像取得率は臨床的に受容できるレベルであると考えられた。また、右室機能低下を臨床例においても検出できたことから、本ソフトは臨床での実行可能性が十分にあると考えられる。

<引用文献>

Seo Y, Ishizu T, Atsumi A, Kawamura R, Aonuma K. Three-dimensional speckle tracking echocardiography. Circ J, 78, 2014, 1290-301. Review. Atsumi A, Ishizu T, Kameda Y, Yamamoto M, Harimura Y, Machino-Ohtsuka T, Kawamura R, Enomoto M, Seo Y, Aonuma K. Application of 3-dimensional speckle tracking imaging to the

assessment of right ventricular regional deformation. Circ J. 77, 2013, 1760-8

Seo Y, Ishizu T, Enomoto Y, Sugimori H, Aonuma K. Endocardial surface area tracking for assessment of regional LV wall deformation with 3D speckle tracking imaging. JACC Cardiovasc Imaging. 4, 2011, 358-65.

Seo Y, Ishizu T, Enomoto Y, Sugimori H, Yamamoto M, Machino T, Kawamura R, Aonuma K. Validation of 3-dimensional speckle tracking imaging to quantify regional myocardial deformation. Circ Cardiovasc Imaging. 2, 2009, 451-9.

5. 主な発表論文等

(研究代表者、研究分担者及び連携研究者には下線)

[雑誌論文](計1件)

Atsumi A, Seo Y, Ishizu T, Nakamura A, Enomoto Y, Harimura Y, Okazaki T, Abe Y, Aonuma K. Right Ventricular Deformation Analyses Using a Three-Dimensional Speckle-Tracking Echocardiographic System Specialized for the Right Ventricle. J Am Soc Echocardiogr. 29, 2016, 402-411. 査読有り

[学会発表](計4件)

Akiko Atsumi, Yoshihiro Seo, Akihiro Nakamura, Tomoko Ishizu, Yoshiharu Enomoto, Tomoya Okazaki, Yasuhiko Abe, Kazutaka Aonuma. Validations for the reliability of a dedicated 3-dimensional speckle tracking imaging system for right ventricular function analysis. American Heart Association 2014 Scientific Sessions, 2014年11月16日, シカゴ (USA), 一般口述発表
Yoshihiro Seo, Akiko Atsumi, Tomoko Ishizu, Masayoshi Yamamoto, Kazutaka Aonuma. Clinical feasibility of a novel three-dimensional speckle tracking imaging system specialized for the right ventricle. 26th Annual Scientific Sessions of the American Society of Echocardiography 2015, 2015年6月14日, ボストン (USA), ポスター発表

瀬尾 由広. Right Ventricular Dysfunction Associated with Left-sided Heart Failure. 第80回日本循環器学会学術集会 2016年3月18日, 仙台国際センター(仙台市), トピック 右心不全

瀬尾 由広. 3D心エコー. 第80回日本循環器学会学術集会 2016年3月19日, 仙台国際センター(仙台市), モーニングレクチャー

[図書](計0件)

[産業財産権] 出願状況(計0件)

名称:
発明者:
権利者:
種類:
番号:
出願年月日:
国内外の別:

取得状況(計0件)

名称:
発明者:
権利者:
種類:
番号:
取得年月日:
国内外の別:

[その他] ホームページ等 なし

6. 研究組織

(1) 研究代表者

瀬尾 由広 (Seo Yoshihiro)
筑波大学・医学医療系・准教授
研究者番号: 40375499

(2) 研究分担者

石津 智子 (Ishizu Tomoko)
筑波大学・医学医療系・講師
研究者番号: 10507859

(3) 連携研究者

青沼 和隆 (Aonuma Kazutaka)
筑波大学・医学医療系・教授
研究者番号: 10375488